1982年7月1日第4種郵便物認可　ISSN　0288－2027

日本美容外科学会会報
2022　Vol.44　特別号

美容医療診療指針
（令和3年度改訂版）

編集
厚生労働科学研究費補助金　地域医療基盤開発推進研究事業
美容医療における合併症実態調査と診療指針の作成及び医療安全の確保に向けた
システム構築への課題探索研究班【美容医療に関する調査研究班】
美容医療診療指針作成分科会

協力
日本美容外科学会（JSAPS）、日本美容皮膚科学会（JSAD）、
日本美容外科学会（JSAS）、日本形成外科学会、日本皮膚科学会

JOURNAL OF JAPAN SOCIETY OF
AESTHETIC PLASTIC SURGERY

日美外報
J. JSAPS

THE CHAPTER FOR AESTHETIC PLASTIC SURGERY OF
INTERNATIONAL CONFEDERATION FOR PLASTIC AND RECONSTRUCTIVE SURGERY

INTERNATIONAL SOCIETY OF AESTHETIC PLASTIC SURGERY

全日本病院出版会

日本美容外科学会会報
2022 Vol. 44 特別号

美容医療診療指針
（令和3年度改訂版）

全日本病院出版会

日本美容外科学会会報 2022 Vol. 44 特別号
美容医療診療指針（令和 3 年度改訂版）
厚生労働科学研究費補助金　地域医療基盤開発推進研究事業
美容医療における合併症実態調査と診療指針の作成及び医療安全の確保に向けた
システム構築への課題探索研究班【美容医療に関する調査研究班】
美容医療診療指針作成分科会

contents

研究要旨 …… 1(69)

A 研究の背景 …… 11(79)

B 研究目的 …… 12(80)

C 研究方法 …… 12(80)

D 研究結果　美容医療診療指針（令和 3 年度改訂版）

第 1 章　シミ・イボ【改訂・追加】

第 1 節　シミ（日光黒子（老人性色素斑）・肝斑）に対するレーザー治療

基礎知識 …… 18(86)
CQ1-1-1　シミ，日光黒子（老人性色素斑）にレーザーや光治療（IPL）は有効か？ …… 21(89)
CQ1-1-2　シミ（肝斑）にレーザーや光治療（IPL）は有効か？ …… 24(92)

第 2 節　シミ（後天性真皮メラノサイトーシス：ADM）に対するレーザー治療【追加】

基礎知識 …… 27(95)
CQ1-2　後天性真皮メラノサイトーシス（acquired dermal melanocytosis：ADM）にレーザー治療は有効か？ …… 28(96)

第 3 節　イボ・ホクロ（脂漏性角化症，表皮母斑，母斑細胞母斑）に対するレーザー治療【追加】

基礎知識 …… 31(99)
CQ1-3　顔面・頚部に生じる皮膚の良性小腫瘍（ホクロ，イボ）にレーザー機器による蒸散治療は有効か？ …… 34(102)

第 2 章　シワ・タルミ【改訂・追加】

第 1 節　シワ・タルミに対するレーザー等の機器治療

基礎知識 …… 38(106)
CQ2-1-1　フラクショナルレーザー療法(FLSR)はシワ，タルミに有効か？ …… 39(107)
CQ2-1-2　高周波(RF)によるシワ，タルミ治療は有効か？ …… 41(109)
CQ2-1-3　高密度焦点式超音波治療法(HIFU)による治療はシワ，タルミに有効か？ …… 43(111)

第 2 節　シワ・タルミに対する吸収性フィラー(充填剤)注入治療【改訂】

基礎知識 …… 44(112)
CQ2-2-1　顔のシワ治療に，ヒアルロン酸製剤注入は勧められるか？ …… 46(114)
CQ2-2-2　顔のシワ・タルミに，ボツリヌス菌毒素製剤とヒアルロン酸製剤の併用療法は有効か？ …… 47(115)

第 3 節　シワ・タルミに対する非吸収性フィラー(充填剤)による治療

基礎知識 …… 49(117)
CQ2-3　顔のシワに，非吸収性フィラー製剤の注入治療は有効か？ …… 50(118)

第 4 節　シワ・タルミに対するボツリヌス菌毒素製剤による治療

基礎知識 …… 52(120)
CQ2-4　顔面の表情ジワの改善にボツリヌス菌毒素製剤による治療は有効か？ …… 53(121)

第 5 節　シワ・タルミに対する多血小板血漿(PRP)療法【改訂】

基礎知識 …… 55(123)
CQ2-5-1　顔面のシワ・タルミに多血小板血漿(PRP)療法は有効か？ …… 56(124)
CQ2-5-2　顔面のシワ・タルミにヒト塩基性線維芽細胞増殖因子(bFGF)添加多血小板血漿(PRP)療法は有効か？ …… 59(127)

第 6 節　シワ・タルミに対するスレッドリフト治療【追加】

基礎知識 …… 61(129)
CQ2-6　顔のシワ・タルミにスレッドリフト治療は有効か？ …… 61(129)

は日本美容外科学会会報 42 巻特別号より引用掲載

第 3 章　乳房増大術【追加】

第 1 節　乳房増大に対する吸収性フィラー（充填剤）による治療【追加】

基礎知識 …… 65（133）
CQ3-1-1　乳房増大にヒアルロン酸製剤注入治療は有効か？ …… 66（134）
CQ3-1-2　ヒアルロン酸製剤による乳房増大術を受けた人に対して，一般的な乳癌スクリーニング検査であるマンモグラフィは有効か？ …… 67（135）

第 2 節　乳房増大に対する非吸収性フィラー（充填剤）による治療

基礎知識 …… 69（137）
CQ3-2　乳房増大に非吸収性充填剤の注入は有効か？ …… 72（140）

第 3 節　乳房増大を目的とした脂肪注入術

基礎知識 …… 73（141）
CQ3-3-1　乳房増大に脂肪注入術は有効か？ …… 75（143）
CQ3-3-2　脂肪注入による乳房増大術後の画像検査によるフォローアップは，脂肪壊死の診断や乳癌との鑑別に有用か？ …… 76（144）

第 4 章　腋窩多汗症【追加】

第 1 節　腋窩多汗症に対するマイクロ波治療

基礎知識 …… 79（147）
CQ4-1　腋窩多汗症にマイクロ波治療は有効か？ …… 80（148）

第 5 章　脱毛治療【追加】

第 1 節　レーザー等機器による脱毛治療

基礎知識 …… 82（150）
CQ5-1-1　脱毛目的にロングパルスアレキサンドライトレーザーは有効か？ …… 84（152）
CQ5-1-2　脱毛目的にダイオードレーザーは有効か？ …… 86（154）
CQ5-1-3　脱毛目的に Nd：YAG レーザーは有効か？ …… 88（156）
CQ5-1-4　脱毛に蓄熱式脱毛は有効か？ …… 90（158）
CQ5-1-5　脱毛目的に IPL は有効か？ …… 92（160）

第 6 章　美容医療における医療安全【追加】

CQ6-1　美容医療を提供する医療機関の管理者は，医療事故（当該病院等に勤務する医療従事者が提供した医療に起因し，又は起因すると疑われる死亡であって，当該管理者が当該死亡を予期しなかったもの）が発生した場合は，医療事故調査・支援センターに報告しなければならないか？ …… 95（163）

CQ6-2　医療事故調査制度以外に，医療機関内における事故その他の事案が発生した際に共有する制度はあるのか？ …… 98（166）

CQ6-3　患者またはその家族からの当該都道府県等の区域内に所在する医療機関における医療（美容医療を含む）に関する苦情や相談をする行政機関（自治体等）はあるか？ …… 100（168）

は日本美容外科学会会報 42 巻特別号より引用掲載

研究者一覧

厚生労働科学研究費補助金（地域医療基盤開発推進研究事業）
令和 3 年度　分担研究報告書

美容医療における合併症実態調査と診療指針の作成及び医療安全の確保に向けたシステム構築への課題探索（20IA1011）

美容医療診療指針（令和 3 年度改訂版）

研究代表者

大慈弥裕之	北里大学医学部　形成外科・美容外科学

研究分担者

山田　秀和	近畿大学奈良病院　皮膚科
橋本　一郎	徳島大学医学部　形成外科学
吉村浩太郎	自治医科大学　形成外科学
石河　　晃	東邦大学医学部　皮膚科学

研究協力者（診療指針作成委員）

日本美容外科学会（JSAPS）・日本形成外科学会

青木　　律	グリーンウッドスキンクリニック立川
朝戸　裕貴	獨協医科大学　形成外科学
朝日林太郎	日本医科大学　形成外科学
淺野　裕子	亀田総合病院　乳腺センター乳腺再建外科
有川　公三	有川スキンクリニック
飯尾　礼美	飯尾形成外科クリニック
石井　秀典	大塚美容形成外科
岩城佳津美	いわきクリニック形成外科皮膚科
大城　貴史	大城クリニック
小川　　令	日本医科大学　形成外科学
奥村　千香	おくむらクリニック
木下　浩二	赤坂クリニック
清川　兼輔	久留米大学医学部　形成外科・顎顔面外科学
楠本　健司	関西医科大学　形成外科（現所属：くすもと形成外科クリニック）
桒水流健二	神戸大学医学部附属病院　美容外科
河野　太郎	東海大学医学部　外科学系形成外科学
駒場千絵子	東海大学医学部　外科学系形成外科学
小室　裕造	帝京大学医学部　形成・口腔顎顔面外科学

佐武　利彦	富山大学医学部　形成再建外科・美容外科学
清水　祐紀	プレシャスクリニック自由が丘
杉本　孝之	北里大学医学部　形成外科・美容外科学
鈴木　芳郎	ドクタースパ・クリニック
征矢野進一	神田美容外科形成外科医院
髙木　誠司	福岡大学医学部　形成外科学
武田　　啓	北里大学医学部　形成外科・美容外科学
土井　秀明	こまちクリニック
冨田　興一	大阪大学医学部　形成外科学
西　　建剛	福岡大学医学部　形成外科学
西田　美穂	Beauty Tuning Clinic 美容調律診療所
丹羽　幸司	ナグモクリニック大阪
野本　俊一	BR CLINIC GINZA
林　　寛子	ジョイアクリニック京都
原岡　剛一	神戸大学医学部附属病院　美容外科
平井　　隆	渋谷イースト・クリニック
福澤見菜子	スワンクリニック銀座
藤井　麻紀	帝京大学医学部　形成・口腔顎顔面外科学
舟山　恵美	北海道大学医学部　形成外科学
古山　登隆	自由が丘クリニック
水野　博司	順天堂大学医学部　形成外科学
三鍋　俊春	埼玉医科大学総合医療センター　形成外科・美容外科
峯田　一秀	徳島大学医学部　形成外科学
宮田　成章	みやた形成外科・皮ふクリニック
百澤　　明	山梨大学医学部　形成外科学
矢永　博子	Yanaga CLinic
山下　理絵	湘南藤沢形成外科クリニック R
力丸　英明	久留米大学医学部　形成外科・顎顔面外科学

日本美容皮膚科学会・日本皮膚科学会

秋田　浩孝	藤田医科大学ばんたね病院　皮膚科
朝山　祥子	日本医科大学　皮膚科学
磯貝理恵子	近畿大学奈良病院　皮膚科
今泉　明子	今泉スキンクリニック
遠藤　英樹	近畿大学医学部　皮膚科（現所属：JR 大阪鉄道病院　皮膚科）
岡崎　　静	日本医科大学　皮膚科学
尾見　徳弥	クイーンズスクエア皮膚科・アレルギー科
加藤　篤衛	浦安皮膚科
上中智香子	和歌山県立医科大学　皮膚科
関東　裕美	東邦大学医学部　皮膚科学講座
菊地　克子	廣仁会仙台たいはく皮膚科クリニック
木村有太子	順天堂大学医学部　皮膚科学

小林　美和	こばやし皮膚科クリニック
須賀　　康	順天堂大学医学部附属浦安病院　皮膚科
大日　輝記	香川大学医学部　皮膚科学
坪井　良二	西新宿サテライトクリニック　皮膚科
中野　俊二	中野医院
並木　　剛	東京医科歯科大学　皮膚科学
乃木田俊辰	新宿南口皮膚科
乗杉　　理	けやきひふ科
林　　伸和	虎の門病院　皮膚科
船坂　陽子	日本医科大学　皮膚科学
古村　南夫	福岡歯科大学　皮膚科学
森脇　真一	大阪医科薬科大学医学部　皮膚科学
山口　華央	日本医科大学　皮膚科学
山本　有紀	和歌山県立医科大学　皮膚科

日本美容外科学会（JSAS）

石井　秀典	大塚美容形成外科
鎌倉　達郎	聖心美容クリニック
酒井　直彦	銀座Ｓ美容・形成外科クリニック
真崎　信行	真崎医院

研究協力者

中島　一彰	静岡県立静岡がんセンター　乳腺画像診断科
原尾美智子	自治医科大学　乳腺科
坪田　　優	関西医科大学総合医療センター　乳腺外科

公益社団法人 日本医師会

松本　吉郎	常任理事（現：会長）

研究要旨

本研究の先行研究である令和元年度厚生労働科学特別研究事業「美容医療における合併症の実態調査と診療指針の作成」において，3,093 施設を対象に美容医療有害事象（合併症，後遺症）の実態調査を実施した．重度有害事象は高齢者に多く，起因となった美容医療施術のうち，非外科的手技での有害事象では，非吸収性充填剤とヒアルロン酸製剤注入によるものが８割を占めた．重度合併症では感染症や異物肉芽腫，皮膚壊死などが報告され，後遺症では非吸収性異物注入後の異物肉芽腫が多く，重度後遺症の 1/3 は施術から５年以上経過した後に発生していた．

同先行研究において，非手術療法における安全な美容医療の提供を目的に，顔面若返り治療と乳房増大術を対象に診療指針を作成し，「令和元年度厚生労働科学特別研究事業「美容医療診療指針」」として，美容医療に関係する関連５学会（日本美容外科学会（JSAPS），日本美容皮膚科学会（JSAD），日本美容外科学会（JSAS），日本形成外科学会（JSPRS），日本皮膚科学会（JDA），以下関連５学会）のホームページでも公表された．同時に，令和２年 11 月に日本美容外科学会（JSAPS）機関誌である日本美容外科学会会報 42 巻（特別号）に掲載された（令和元年度版）．

本研究において作成した令和３年度美容医療診療指針においては，令和元年度の美容医療診療指針の内容を追加・修正・更新する目的で，緊急性と重要性の高いものを中心に CQ（クリニカルクエスチョン）を設定するとともに，医療安全に係る事案が発生した際の医療事故調査制度や医療事故情報収集等事業への報告方法や，医療安全支援センターといった患者の受けた医療に対する相談先の紹介に関しても記載した．作成にあたっては，関連５学会および日本医師会 80 名の美容医療診療指針作成委員が選出され，オンライン班会議やメール等を介して意見を集約した．

その結果，令和３年度美容医療診療指針では８項目について令和元年度の美容医療診療指針に追加・修正することとなった．具体的には，シミ・イボ・ホクロ（ADM，脂漏性角化症，母斑細胞母斑）に対するレーザー治療，顔のシワ治療に対するヒアルロン酸製剤注入治療，顔のシワ・タルミに対する PRP 療法およびスレッドリフト治療，ヒアルロン酸製剤注入による乳房増大術，およびレーザー等機器による腋窩多汗症治療および脱毛治療について，それぞれ基礎知識，CQ と推奨文を作成した．加えて美容医療における医療安全に関する CQ と回答を作成した．診療指針案は，研究分担者と研究協力者の協議の下に作成し，最終案は班会議での合意と学会員への意見聴取を行い，提出された意見を反映させ最終版とした．本最終版は，関連５学会の全理事会から承認を得た．

なお，本誌においては，令和元年度診療指針と令和３年度診療指針を合体させることで，美容医療診療指針（令和3年度改訂版）として掲載することにした．令和元年度版の無改訂部分は，末尾に引用元を記した．

美容医療診療指針（令和 3 年度改訂版）

第 1 章　シミ・イボ【改訂・追加】

第 1 節　シミ（日光黒子（老人性色素斑）・肝斑）に対するレーザー治療

CQ 1-1-1　シミ，日光黒子（老人性色素斑）にレーザーや光治療（IPL）は有効か？

推奨度　1　（治療を希望する患者には，強く推奨する）

推奨文　日光黒子（老人性色素斑）の治療にレーザー，光治療は有効である．
ただし，長期にわたる検討や他の治療法との比較が十分ではない．

（令和元年度美容医療診療指針　日美外報，42：103-106，2020）

CQ 1-1-2　シミ（肝斑）にレーザーや光治療（IPL）は有効か？

推奨度　2　（条件によっては，行うことを弱く提案する）

推奨文　レーザーや IPL 照射は，遮光，美白剤外用や内服などの保存的治療を行って，十分な効果の得られない場合に併用療法として行っても良い．施術者は，各々の機器の特性について習熟し，十分な説明と同意のもとに治療を行う必要がある．

（令和元年度美容医療診療指針　日美外報，42：106-109，2020）

第 2 節　シミ（後天性真皮メラノサイトーシス：ADM）に対するレーザー治療【追加】

CQ 1-2　後天性真皮メラノサイトーシス（acquired dermal melanocytosis：ADM）にレーザー治療は有効か？

推奨度　1　（治療を希望する患者には，強く推奨する）

推奨文　後天性真皮メラノサイトーシス（ADM）にレーザー治療は有効である．

第３節　イボ・ホクロ（脂漏性角化症，表皮母斑，母斑細胞母斑）に対するレーザー治療【追加】

CQ 1-3　**顔面・頚部に生じる皮膚の良性小腫瘍（ホクロ，イボ）にレーザー機器による蒸散治療は有効か？**

推奨度　2　（治療を希望する患者には，行うことを弱く推奨する）．

推奨文　整容的な観点からホクロ，イボ病変の切除を承諾し難い患者などに対しては，レーザー機器による蒸散治療は有効である．ただし，治療後の長期にわたる経過観察や再発，その他の治療法との比較が十分ではない．また，術前には患者に小腫瘍の中に皮膚悪性腫瘍が含まれている可能性を十分説明する必要があり，肉眼やダーモスコピーで良性小腫瘍の診断が可能なものに限られるため，行うことを弱く推奨できるとした．

第２章　シワ・タルミ【改訂・追加】

第１節　シワ・タルミに対するレーザー等の機器治療

CQ 2-1-1　**フラクショナルレーザー療法（FLSR）はシワ，タルミに有効か？**

推奨度　2　（治療を希望する患者には，行うことを弱く推奨する）

推奨文　効果は外科手術や注入剤を用いた治療に及ばないが，瘢痕形成は稀であり体内に異物を残さないため，非外科的な方法でシワ，タルミの改善を希望する患者の選択肢の１つとして行うことを弱く推奨できる．

（令和元年度美容医療診療指針　日美外報，42：111-113，2020）

CQ 2-1-2　**高周波（RF）によるシワ，タルミ治療は有効か？**

推奨度　2　（治療を希望する患者には，行うことを弱く推奨する）

推奨文　効果は外科手術や注入剤を用いた治療に及ばないが，瘢痕形成は稀で，体内に異物を残さないため，非外科的な方法でシワ，タルミの改善を希望する患者の選択肢の１つとして行うことを弱く推奨できる．

（令和元年度美容医療診療指針　日美外報，42：113-114，2020）

CQ 2-1-3　**高密度焦点式超音波治療法（HIFU）による治療はシワ，タルミに有効か？**

推奨度　2　（治療を希望する患者には，行うことを弱く推奨する）

推奨文　効果は外科手術や注入剤を用いた治療に及ばないが，瘢痕形成は稀で，体内に異物を残さないため，合併症の危険性が低く，タルミ治療の選択肢の１つとして行うことを弱く推奨できる．

（令和元年度美容医療診療指針　日美外報，42：115-116，2020）

第２節　シワ・タルミに対する吸収性フィラー（充填剤）注入治療【改訂】

CQ 2-2-1　**顔のシワ治療に，ヒアルロン酸製剤注入は勧められるか？**

推奨度　2　（治療を希望する患者には，行うことを弱く推奨する）

推奨文　ヒアルロン酸製剤注入は，簡便な施術で顔のシワの改善が期待でき，合併症は軽微なものがほとんどであるため，推奨することができる．ただし血管内への誤注入による皮膚壊死や失明などの重篤な合併症の報告があるため，十分な注意が必要である．

CQ 2-2-2　**顔のシワ・タルミに，ボツリヌス菌毒素製剤とヒアルロン酸製剤の併用療法は有効か？**

推奨度　2　（治療を希望する患者には，行うことを弱く推奨する）

推奨文　顔のシワ・タルミ治療に，ボツリヌス菌毒素製剤とヒアルロン酸製剤を併用することで，その治療効果が高まることが期待できるため推奨することができる．併用により合併症の危険性が増加することはないが，ヒアルロン酸製剤の血管内への誤注入による皮膚壊死や失明といった重篤な合併症が生じ得るため十分な注意が必要である．

第 3 節　シワ・タルミに対する非吸収性フィラー（充填剤）による治療

CQ 2-3　**顔のシワに，非吸収性フィラー製剤の注入治療は有効か？**

推奨度　1　（行わないことを強く推奨する）

推奨文　非吸収性フィラー製剤の注入を推奨しない．
晩期合併症の危険性があり，除去が困難である．長期経過での安全性が確立されていない．

（令和元年度美容医療診療指針　日美外報，42：120-122，2020）

第 4 節　シワ・タルミに対するボツリヌス菌毒素製剤による治療

CQ 2-4　**顔面の表情ジワの改善にボツリヌス菌毒素製剤による治療は有効か？**

推奨度　1　（治療を希望する患者には，行うことを強く推奨する）

推奨文　ボツリヌス菌毒素製剤注入により，顔面の表情ジワの改善が期待できる．

（令和元年度美容医療診療指針　日美外報，42：123-124，2020）

第 5 節　シワ・タルミに対する多血小板血漿（PRP）療法【改訂】

CQ 2-5-1　**顔面のシワ・タルミに多血小板血漿（PRP）療法は有効か？**

推奨度　2　（治療を希望する患者には，行うことを弱く推奨（提案）する）

推奨文　PRP 単独療法は，シワに対して有効性ありと判断できるエビデンスのある論文が多くあることから，推奨度として，行うことを弱く推奨するとした．ただし，注入には血管内への誤注入を避ける注意が必要である．

CQ 2-5-2　**顔面のシワ・タルミにヒト塩基性線維芽細胞増殖因子（bFGF）添加多血小板血漿（PRP）療法は有効か？**

推奨度　2　（行わないことを弱く推奨（提案）する）

推奨文　bFGF（トラフェルミン）を添加した自家由来 PRP の注入療法は安易には勧められない．注入部の硬結や膨隆などの合併症の報告も多く，bFGF の注入投与は適正使用とは言えない．

第 6 節　シワ・タルミに対するスレッドリフト治療【追加】

CQ 2-6　**顔のシワ・タルミにスレッドリフト治療は有効か？**

推奨度　2　（治療を希望する患者には，行うことを弱く推奨する）

推奨文　スレッドリフトにより，一時的に顔のシワ・タルミの改善が期待できる．その効果が大きなものではなく，効果の持続期間が短期間なものであることを十分に説明の上，行うことを弱く推奨できる．

第 3 章　乳房増大術【追加】

第 1 節　乳房増大に対する吸収性フィラー（充填剤）による治療【追加】

CQ 3-1-1　**乳房増大にヒアルロン酸製剤注入治療は有効か？**

推奨度　1　（行わないことを強く推奨する）

推奨文　ヒアルロン酸製剤注入による乳房増大術は，手軽に効果を得られる反面，被膜拘縮や乳癌検診の妨げになる可能性が指摘されており，その使用には慎重さが求められる．米国食品医薬品局（FDA）は乳房増大へのヒアルロン酸製剤の使用を許可しておらず，またヨーロッパで使用されていたMacrolane™（乳房増大用ヒアルロン酸）も CE マーク撤回に至った．世界的にも承認品が存在しない状況を考慮した上で，班会議で慎重に議論した結果，推奨度は 1 とすることとした．

CQ 3-1-2　**ヒアルロン酸製剤による乳房増大術を受けた人に対して，一般的な乳癌スクリーニング検査であるマンモグラフィは有効か？**

推奨度　2　（行うことを弱く推奨する）

推奨文　ヒアルロン酸製剤はマンモグラフィによる乳癌スクリーニング検査の妨げとなり得るため，マンモグラフィに加えて超音波検査や MRI などの画像検査が必要となる場合がある．

第 2 節　乳房増大に対する非吸収性フィラー（充填剤）による治療

CQ 3-2　乳房増大に非吸収性充填剤の注入は有効か？

推奨度　1　（行わないことを強く推奨する）

推奨文　過去に繰り返されてきた非吸収性充填剤による健康被害を考慮すると，乳房増大を希望する患者に非吸収性充填剤は勧められない．

（令和元年度美容医療診療指針　日美外報，42：132-133，2020）

第 3 節　乳房増大を目的とした脂肪注入術

CQ 3-3-1　乳房増大に脂肪注入術は有効か？

推奨度　1　（治療を希望する患者には，行うことを強く推奨する）

推奨文　脂肪注入は乳房増大に有効である．適切な患者選択，術前評価，経験を有した術者による丁寧な手術手技，術後フォローアップを着実に行うことで，合併症を回避しつつ有効な結果が期待できる．

（令和元年度美容医療診療指針　日美外報，42：136-137，2020）

CQ 3-3-2　脂肪注入による乳房増大術後の画像検査によるフォローアップは，脂肪壊死の診断や乳癌との鑑別に有用か？

推奨度　1　（行うことを強く推奨する）

推奨文　脂肪注入による乳房増大術後の画像検査によるフォローアップは，脂肪壊死の診断や乳癌との鑑別に有用である．

（令和元年度美容医療診療指針　日美外報，42：137-138，2020）

第 4 章　腋窩多汗症【追加】

第 1 節　腋窩多汗症に対するマイクロ波治療

CQ 4-1　腋窩多汗症にマイクロ波治療は有効か？

推奨度　2　（治療を希望する患者には，行うことを弱く推奨する）

推奨文　効果はボツリヌス菌毒素製剤注入療法に匹敵し，熱傷や瘢痕形成など合併症の頻度も少なく，安全性は比較的高い．腋窩多汗症治療の選択肢の 1 つとして行うことを弱く推奨できる．

第 5 章　脱毛治療【追加】

第 1 節　レーザー等機器による脱毛治療

CQ 5-1-1　脱毛目的にロングパルスアレキサンドライトレーザーは有効か？

推奨度　1　（治療を希望する患者には，行うことを強く推奨する）

推奨文　ロングパルスアレキサンドライトレーザーでのレーザー脱毛は皮膚冷却装置による表皮保護を併用することで，熱傷などの合併症を避けながら比較的少ない疼痛で永久的脱毛効果を得やすい．脱毛部位，毛包の深度，毛の太さや色調，皮膚の色調（Fitzpatrick のスキンタイプⅣ～Ⅵ）などの要素によっては脱毛効果が劣る場合や硬毛化を生じる可能性があるため，多様化した脱毛希望部位すべてに万能とは言えず注意を要する．

CQ 5-1-2　脱毛目的にダイオードレーザーは有効か？

推奨度　1　（治療を希望する患者には，行うことを強く推奨する）

推奨文　有色人種が大多数を占める本邦でレーザーによる脱毛を行うためには，適切な波長，パルス幅，出力，クーリングデバイスが有色人種に適切な物でなければならない．有色人種の脱毛にも使用できるように開発されたダイオードレーザーは，FDA で承認されてから 25 年近くの臨床使用が行われており，比較的安全に余剰体毛の脱毛を行うことができることが報告されている．
本邦での臨床使用経験は 20 年程度で，最初の脱毛用ダイオードレーザーが厚生労働省の承認を得てから 10 数年経過している．

CQ 5-1-3　**脱毛目的に Nd:YAG レーザーは有効か？**

推奨度　1　（治療を希望する患者には，行うことを強く推奨する）

推奨文　Nd:YAG レーザーはスキンタイプによらず脱毛に有効であり，治療を希望する患者には行うことを強く推奨する．

CQ 5-1-4　**脱毛に蓄熱式脱毛は有効か？**

推奨度　1　（治療を希望する患者には，行うことを強く推奨する）

推奨文　蓄熱式脱毛は脱毛に有効であり，疼痛が少ないため治療を希望する患者には行うことを推奨する．

CQ 5-1-5　**脱毛目的に IPL は有効か？**

推奨度　2　（治療を希望する患者には，行うことを弱く推奨する）

推奨文　単一波長ではないためメラニンへの選択性は脱毛用レーザーと比較すると劣るが，1 回あたりの照射面積が広く，レーザーと比較して痛みも少ない．脱毛用レーザーと比較すると脱毛効率はやや劣る．

第 6 章　美容医療における医療安全【追加】

CQ 6-1　**美容医療を提供する医療機関の管理者は，医療事故（当該病院等に勤務する医療従事者が提供した医療に起因し，または起因すると疑われる死亡であって，当該管理者が当該死亡を予期しなかったもの）が発生した場合は，医療事故調査・支援センターに報告しなければならないか？**

回　答　報告する必要がある．美容医療を提供する医療機関の管理者は，医療事故（当該病院等に勤務する医療従事者が提供した医療に起因し，または起因すると疑われる死亡であって，当該管理者が当該死亡を予期しなかったもの）が発生した場合は，遅滞なく，医療事故調査・支援センター（一般社団法人 日本医療安全調査機構）に報告しなければならない．そして，医療機関の管理者は，速やかにその原因を明らかにするために医療事故調査を行わなければならない．これまでに美容外科による医療事故の事例も報告されている．

CQ 6-2　医療事故調査制度以外に，医療機関内における事故その他の事案が発生した際に共有する制度はあるのか？

回　答　提供した医療（美容医療を含む）により，医療機関内における事故その他の事案が発生した際に，外部の機関が情報収集する制度として，医療事故情報収集等事業がある．同事業においては，特定機能病院，国立ハンセン病療養所，独立行政法人国立病院機構および国立高度専門医療研究センターの開設する病院，学校教育法に基づく大学の附属施設である病院（病院分院を除く）は事案が発生した場合，登録分析機関（公益財団法人 日本医療機能評価機構）に報告する義務がある．左記以外の病院と診療所の管理者は，同事業に参加し，事案を共有することが望まれる．これまで美容医療が関与する事案も共有されている．

CQ 6-3　患者またはその家族からの当該都道府県等の区域内に所在する医療機関における医療（美容医療を含む）に関する苦情や相談をする行政機関（自治体等）はあるか？

回　答　医療（美容医療を含む）に関する苦情や相談に対応する行政機関として，都道府県等が設置している医療安全支援センターがある．医療安全支援センターは，設置している都道府県等の区域内に所在する医療機関における医療に関する苦情や相談の対応や医療機関の管理者に対し，必要に応じ，助言を行うこととされている．

A 研究の背景

わが国の美容医療の課題として，1)合併症・後遺症の実態把握に関する信頼性の高い調査が行われていない，2)未承認医薬品・材料および医療機器が数多く使用されているが，質を担保し重大な合併症を回避するための共通の診療指針がない，3)再発防止のためのシステムの未整備，が挙げられる．

本研究事業の先行研究である令和元年度厚生労働科学特別研究事業「美容医療における合併症の実態調査と診療指針の作成」(以下，特別研究)において，美容医療に関わる主要な学会が初めて連携し，合併症実態調査と診療指針の作成が行われた．学術団体が合同で合併症事例を収集し，疫学・統計学的に解析することで，合併症の実態が明らかとなった．また，診療指針の作成により，美容医療に対する基本的診療方針が診療科や学会の枠を超えて統一化できた．

特別研究では，3,093 施設を対象に美容医療有害事象(合併症，後遺症)の実態調査も実施した．その結果，72 施設から計 1,535 件の有害事象(重度合併症および後遺症)の報告があった．全体の回答率は 2.3%と低かったが，1 施設当たり 21.3 件の有害事象を診療していた．日本形成外科学会基幹施設からの回答は 44.3%と高く，重度な有害事象の診療が主に形成外科でなされている現状が見えた．重度有害事象は高齢者に多く，有害事象の起因となった美容医療施術では，外科的手技の眼瞼手術が最多であった．非外科的手技での有害事象では，非吸収性充填剤とヒアルロン酸製剤注入によるものが 8 割を占めた．重度合併症では感染症や異物肉芽腫，皮膚壊死などが報告され，後遺症では非吸収性異物注入後の異物肉芽腫が多く，重度後遺症の 1/3 は施術から 5 年以上経過した後に発生していた．

特別研究における診療指針作成班は，美容医療に関係する関連 5 学会および日本医師会から委員が選出され，非手術療法における安全な美容医療の提供を目的に，顔面若返り治療と乳房増大術を対象に診療指針を作成した．完成した診療指針案は，班会議での合意後，各学会でも承認を得，さらにパブリックコメントを経て，2020 年 11 月に関連 5 学会ホームページにも全文掲載し，同時に JSAPS 機関誌である日本美容外科学会会報 42 巻特別号として掲載した．

美容医療診療指針の公表により，医療者，患者ともに標準的な美容医療の知識を共有できるようになった．日本美容外科学会(JSAPS)が行っている美容医療実態調査においても，診療指針公表後は充填剤注入による乳房増大術等の施術件数が減少するなど，効果がデータとして示されるようになった．令和 3 年度診療指針では，令和元年度診療指針を充実させ，加えて緊急性の高い項目を追加することが求められた．

なお，本誌においては，令和元年度診療指針と令和 3 年度診療指針を合体させることで，美容医療診療指針(令和3年度改訂版)として掲載することにした．令和元年度版の無改訂部分は，末尾に引用元を記した．

B 研究目的

令和３年度診療指針作成班では，令和元年度特別研究事業をもとに，美容医療による合併症の実態を把握し，安全な美容医療を提供するための診療指針の更新を目的に，関連５学会が合同で行うこととした．

C 研究方法

山田秀和研究分担者および橋本一郎研究分担者を中心に診療指針を作成した．作成する診療指針を決定するため，美容医療診療指針作成委員（研究代表者，研究分担者，研究協力者）からなる班会議を複数回開催し，協議の上，緊急性と重要度の高い項目について診療指針を作成することにした．

この指針には，医療安全に係る事案が発生した際の医療事故調査制度や医療事故情報収集等事業への報告方法や，医療安全支援センターといった患者の受けた医療に対する相談先に関しても記載した．

診療指針は，美容医療診療指針作成委員の協議の下に作成し，関連５学会の承認の下に最終決定した．

美容医療指針は，関連５学会から推薦された美容医療診療指針作成委員（研究代表者，研究分担者，研究協力者）により作成した．

1．研究班構成（令和３年度診療指針）

第１章　シミ・イボ

第２節　シミ（後天性真皮メラノサイトーシス：ADM）に対するレーザー治療

担当：船坂陽子
基礎知識：船坂陽子
CQ 委員：船坂陽子，山下理絵，大城貴史，秋田浩孝，林　伸和，小林美和，山本有紀，磯貝理恵子，関東裕美，乃木田俊辰，中野俊二，乗杉　理，菊地克子，須賀　康，坪井良治，森脇真一，古村南夫，山口華央，岡崎　静，河野太郎，山田秀和

第 3 節　イボ・ホクロ（脂漏性角化症，表皮母斑，母斑細胞母斑）に対するレーザー治療

担当：須賀　康
基礎知識：須賀　康，河野太郎，宮田成章，山田秀和，大日輝記
CQ 委員：須賀　康，河野太郎，宮田成章，山田秀和，大城貴史，山下理絵，大日輝記，遠藤英樹，秋田浩孝

第 2 章　シワ・タルミ

第 2 節　シワ・タルミに対する吸収性フィラー（充填剤）注入治療

主担当：小室裕造　**副担当**：今泉明子
基礎知識：原岡剛一，今泉明子，岩城佳津美
CQ 委員：原岡剛一，古山登隆，野本俊一，青木　律，征矢野進一，岩城佳津美，加藤篤衛，尾見徳弥，藤井麻紀，峯田一秀，西　建剛

第 5 節　シワ・タルミに対する多血小板血漿（PRP）療法

主担当：楠本健司　**副担当**：鎌倉達郎
基礎知識：楠本健司，鎌倉達郎
CQ 委員：矢永博子，水野博司，飯尾礼美，林　寛子，鎌倉達郎

第 6 節　シワ・タルミに対するスレッドリフト治療

主担当：鈴木芳郎　**副担当**：原岡剛一
基礎知識：原岡剛一，鈴木芳郎
CQ 委員：原岡剛一，鈴木芳郎，古山登隆，平井　隆，石井秀典，青木　律，桒水流健二，福澤見菜子

第 3 章　乳房増大術

第 1 節　乳房増大に対する吸収性フィラー（充填剤）による治療

主担当：三鍋俊春
副担当：真崎信行，冨田興一
基礎知識：冨田興一，淺野裕子
CQ 委員：冨田興一，淺野裕子，原岡剛一，杉本孝之，中島一彰，原尾美智子，丹羽幸司，坪田　優

第 4 章　腋窩多汗症

主担当：河野太郎
副担当：宮田成章
基礎知識：河野太郎，宮田成章，並木　剛
CQ 委員：百澤　明，清水祐紀，駒場千絵子

第 5 章　脱毛治療

主担当：尾見徳弥
副担当：宮田成章
基礎知識：尾見徳弥
CQ 委員：宮田成章，尾見徳弥，中野俊二，奥村千香，木下浩二，土井秀明，有川公三，木村有太子，朝日林太郎

第 6 章　美容医療における医療安全

主担当：石河　晃
副担当：吉村浩太郎
CQ 委員：大慈弥裕之，山田秀和，橋本一郎，田中純子

2. 令和 3 年度美容医療診療指針の作成方針

本指針では，未承認医薬品・材料・機器を使用する頻度の高い顔面若返り治療，乳房増大術（豊胸術），腋窩多汗症治療，および脱毛治療について検討することとし，令和元年度美容医療診療指針で作成した「非手術療法における安全な美容医療を提供するための診療指針」を追加修正してさらに充実させることにした．今回は，シミ・イボ治療，顔面若返り治療，乳房増大術，腋窩多汗症治療，および脱毛治療について追加修正を行うこととし，それぞれ基礎知識と CQ（クリニカルクエスチョン），回答を作成した．さらに，美容医療における医療安全に関する項目を追加し 3 つの CQ と回答を作成した．

診療指針作成委員は，それぞれの担当項目毎に有効性と安全性の観点からクリニカルクエスチョン（CQ）を設定し，文献検索を行ってエビデンスレベルを区分けした．文献の検索範囲は基本的には素案を検討する班会議が行われた 2021 年 12 月までに入手できる文献とした．推奨度，推奨文及び解説文は，美容医療施術による利益のアウトカムと不利益のアウトカムのバランスを考慮して委員総意の下に決定した．とくにリスクの高い施術に対しては，「行わないことを強く推奨する」等の表現で注意を喚起することにした．また，各項目には「基礎知識」を設け，美容医療を施術する医師が共有すべき内容を記述した．

診療指針案は，研究分担者と研究協力者の協議のもとに作成し，最終案は班会議での合意のもとに作成した．本最終案は，JSPRS と JDA のガイドライン委員会，および JSAPS，JSAD，JSAS の理事会で意見聴取を行い，提出された意見を反映させ最終版とした．本最終版は全理事会から承認を得た．

3. 令和 3 年度美容医療診療指針の記載事項

1. 用語

- 本指針においては「きめ」，「くすみ」，「しみ」，「いぼ」，「しわ」，「たるみ」，「はり」，「くま」をそれぞれ，キメ，クスミ，シミ，イボ，シワ，タルミ，ハリ，クマと記載する．
- 「リフトアップ」は主に外科的治療（スレッドリフト含む）での効果に対して用いる．

2. 記載項目

- 基礎知識
- CQ 文
- 推奨度
- 推奨文
- 解説

【註：第 6 章 医療安全の CQ は，推奨文は記載せず，回答文のみとした】

CQ 文は，できる限り下記の統一された記載方法を用いた．
「（疾患や治療したい状態）」に（手術・施術方法）は有効か？」
例：

CQ2-5-1 顔面のシワとタルミに対する多血小板血漿（PRP）療法の効果と合併症は？
→顔面のシワとタルミに多血小板血漿（PRP）療法は有効か？

CQ2-5-2 顔面のシワとタルミに対するヒト塩基性線維芽細胞増殖因子（bFGF）添加多血小板血漿（PRP）療法の効果と合併症は？
→顔面のシワとタルミにヒト塩基性線維芽細胞増殖因子（bFGF）添加多血小板血漿（PRP）療法は有効か？

CQ3-1-1 乳房増大を希望する患者に，非吸収性充填剤の注入は勧められるか？
→乳房増大に非吸収性充填剤の注入は有効か？

4. CQ 作成作業

1. 文献検索と採用文献を決定する

- 文献検索は PubMed，医中誌で英語と日本語で検索を行う．必要に応じて Cochrane Library を検索する．
- ガイドラインにおける文献検索では非臨床試験（ヒトを対象にしない論文）を対象としない．治療や施術の有効性のエビデンス・根拠としては非臨床試験を入れない．ただし，解説や説明などに必要な場合には，非臨床試験に関する論文を引用することは可能で，引用文献の後に（非臨床試験）と記載する．

2. 推奨度；利益（有効性）と害（負担や安全性・合併症）を比べて推奨度を決定する

1：（治療を希望する患者には・条件によって）行うことを強く推奨する
　または，行わないことを強く推奨する
　　推奨した治療によって得られる利益が治療によって生じ得る害や負担を明らかに上回る（あるいは下回る）
2：（治療を希望する患者には・条件によって）行うことを弱く推奨する（提案する）
　または，行わないことを弱く推奨する（提案する）
　　推奨した治療によって得られる利益の大きさは不確実である，または治療によって生じる害や負担と拮抗していると考えられる
0：決められない
　　現時点では，有効性と安全性に関する根拠が不十分であり，治療によって得られる利益が生じる害や負担を上回るかどうかわからない

3. 推奨文の作成

4. 有効性・安全性・承認状況（註：見直しでは，確認と必要な場合には下記の追記を行う.）

- 有効性：あり・なし（コメント記載可能）
- 安全性：全般的な安全性の評価（必要に応じて重篤な合併症を簡潔に記載する）（註：見直しでは，現在の表記に加えて，重篤な合併症を簡潔に追加可能）
- 承認状況：執筆時の承認状況を記載する（註：見直しでは，令和元年度版以降の状況について確認作業を行う）

5. エビデンスの確認と追記

以下の文献数を記載するが，この数には非臨床試験を含めない.

- エビデンス A（臨床的エンドポイントおよび・または妥当性確認済の検査評価項目を設定した無作為化臨床試験）
- エビデンス B（臨床的エンドポイントを設定した適切にデザインされた非無作為化臨床試験または観察コホート研究）
- エビデンス C（専門家の意見）

註：見直しでは，

- 新しい装置や手技の発表があった分野で，必要な場合には文献の追加を行う
- エビデンスレベルの文献数の中に非臨床試験を加えない

6. 解説文を記載する

註：見直しでは，解説文の確認，アップデート作業（必要な場合に行う）

7. 利益相反の申告

研究代表者，共同研究者，研究協力者の全てにおいて，それぞれの担当項目に関して申告すべき利益相反はなかった．

参考資料：診療ガイドライン策定参加資格基準ガイダンス

- 期間は令和元年度版は 2017～2019 の 3 年間，令和 3 年度版は 2018～2020 の 3 年間とした．

1）企業や営利を目的とした団体の役員，顧問職としての収入（100 万円以上/企業/年）
2）株の保有と，その株式からの利益収入（全株式の 5%以上/企業あるいは 100 万円以上/企業/年）
3）企業や営利を目的とした団体からの特許権使用料受領（100 万円以上/企業/年）
4）企業や営利を目的とした団体が提供する寄付講座への所属

D 研究結果

美容医療診療指針（令和 3 年度改訂版）

第 1 章　シミ・イボ【改訂・追加】

第 1 節　シミ（日光黒子（老人性色素斑）・肝斑）に対するレーザー治療

基礎知識

シミは一般的用語として用いられる．本来の医学用語では，後天性のメラニン色素沈着症を指し，日光黒子（老人性色素斑），肝斑，雀卵斑，真皮メラノサイトーシス（両側性遅発性太田母斑），炎症後色素沈着症などがあり，これらが混在することも多い．この中で最も多く見られるのが日光黒子である．また再発・難治性で治療に難渋するのが肝斑である．そこで，本診療指針では，日光黒子（CQ1）と肝斑（CQ2）について検討することとした．

1. 日光黒子（老人性色素斑）[1)]

主として 40 歳以上で，日光露光部である顔，手背，前腕などに加齢とともに出現する．境界が不鮮明で斑状の色素沈着症である．褐色からやや黒色で，直径が数 mm から 1 cm を超えるものまであり，小斑型，大斑型，白斑黒皮型がある．鑑別診断として，肝斑，真皮メラノサイトーシス（両側性遅発性太田母斑），色素性母斑，カフェオレ斑，悪性黒子，脂漏性角化症，雀卵斑，日光角化症などがある．最も問題となるのは，悪性腫瘍との鑑別である．疑いのある症例ではレーザー治療前にダーモスコピーおよび生検による精査を考慮する必要がある．不適切なレーザー治療によりダーモスコピー像を修飾してしまい，悪性腫瘍の診断を困難にする危険性があるからである．

日光黒子の治療法としては液体窒素療法，メラニンを標的とするレーザー治療，光治療（IPL：intense pulsed light）が挙げられる．適切なレーザー治療ならびに光治療（IPL）は，表皮のメラニン増加を特徴とする色素斑に使用されている．過去には炭酸ガスレーザーやアルゴンレーザーが使用されていたが，表皮全層が焼却されることにより，照射後に色素沈着や色素脱失が生じるため使用されなくなった．一般的には，メラニンを標的とした波長，熱の拡散が周囲に及ばないパルス幅の機器が適している[2)]．

2. 肝　斑

肝斑は主として両頬に対称性に生じる後天性の色素異常症である．肝斑の治療では診断が重要である．特に，両側性遅発性太田母斑（真皮メラノサイトーシス）との鑑別が難しい．他にリール黒皮症や炎症後色素沈着症，光接触皮膚炎などとの鑑別も必要になる．また日光黒子（老人性色素斑）など他の色素異常症との合併もみられる．重症度の判定には，MASI（melasma area and severity index）などが使われる．紫外線曝露および女性ホルモンが主たる悪化因子であることが知られており，特に紫外線曝露が発症要因として重要である[3)]．毛細血管拡張症の合併例や皮膚バリア機能の不全例の報告もある．肝斑は，光老化を基盤として寛解増悪を繰り返す難治性の色素異常症であることを認識して治療にあたることが肝要である[4)]．

肝斑の対処法としては遮光に留意することが必須で，この指導が最も重要である．そのうえでメラニンの生成抑制および排出促進を狙った美白剤やピーリング作用を有する薬物・化粧品を用いた治療が行われる[5]．近年では治療効果と安全性のメタ解析により，トラネキサム酸が肝斑の治療に有効であると報告されている[6]．しかしながらこれらの外用療法や内服療法のみでは改善しない症例や副作用が問題となる症例などでは，レーザーや光治療（IPL）が治療に用いられている[5]．

日光黒子などの治療に広く用いられている高フルエンスでのＱスイッチルビーレーザーやＱスイッチアレキサンドライトレーザー照射では，強い炎症が惹起されて肝斑が悪化することが知られている[5]．細胞障害が少なくメラノソームを選択的に破壊することができる低フルエンスＱスイッチ Nd：YAG レーザーや IPL，真皮を再構築，あるいは外用美白剤の浸透性を高めることにより肝斑の改善を求めたフラクショナルレーザー，肝斑の血管病変を標的とした色素レーザーや IPL などが，古典的な肝斑治療との併用でどのように用いられるかの位置づけが現在課題となっている[7)8]．

3. 治療機器

Ｑスイッチレーザー（ナノ秒レーザー）は光パルス持続時間がナノ秒を示すものを言う．メラノソームの熱緩和時間（ターゲットの温度が加熱後に周囲温度に戻るのにかかる時間：メラノソームでは 10〜500 ns）内での照射によって選択的光熱融解を生じさせる．一般的にはターゲットに損傷を与えるには十分な加熱が必要だが，周囲の組織へのダメージを最小にするパルス持続時間が選択されるもので，現在の主流の機種である．この機種の出現で太田母斑の治療が可能になった[2]．694 nm Ｑスイッチルビー，755 nm Ｑスイッチアレキサンドライト，および 532 nm Ｑスイッチ Nd：YAG レーザーが，色素斑の治療に用いられている．

ピコ秒レーザーは，１ナノ秒未満の光パルス持続時間を作り出し，短いパルス幅と大きなピークパワーによってより選択的な破壊を生じさせる．光熱効果よりも多くの光音響効果を示す[9)10]．ピコ秒レーザーでは，532 nm，755 nm，および 1064 nm を含む様々な波長の機器が発売されている[11]．

IPL の光源はキセノンフラッシュランプであり，フィルターをかけて多色光のパルスを作成する．IPL が放射する光は可視から近赤外の範囲（400〜1200 nm）にあり，血管病変と色素病変の両方の治療ができる．光老化の治療に使われている[12]．

ロングパルスレーザーは光パルス持続時間がミリ秒と長いもので，主にレーザー脱毛に用いられる[13)14]．

治療のパラメーターについて，選択的光熱融解の基本的要素は，光の波長，パルス持続時間，フルエンス（空間単位あたりに供給される光エネルギーの量）であるが，放射照度，スポットサイズも結果に重要な影響を与えるので，パラメーターの決定は，安定した治療効果を得てさらにリスクを避ける上で重要である．

フラクショナルレーザーでは光エネルギーを用いて，レンズなどで，スポットを細かく分けて照射する[15)16]．日光黒子では通常使われない．

文　献

1）Goorochurn R, Viennet C, Granger C, et al. Biological processes in solar lentigo：insights brought by experimental models. Exp Dermatol, **25**（3）：174-177, 2016.

2）Watanabe S, Takahashi H. Treatment of nevus of Ota with the Q-switched ruby laser. N Engl J Med, **331**（26）：1745-1750, 1994.

3）Sheth VM, Pandya AG. Melasma：a comprehensive update：part Ⅰ. J Am Acad Dermatol, **65**(4)：689-697, 2011.

4）Kang WH, Yoon KH, Lee ES, et al. Melasma：histopathological characteristics in 56 Korean patients. Br J Dermatol, **146**(2)：228-237, 2002.

5）Sheth VM, Pandya A. Melasma：a comprehensive update：part Ⅱ. J Am Acad Dermatol, **65**(4)：699-714, 2011.

6）Zhang L, Tan WQ, Kuang MJ, et al. Tranexamic acid for adults with melasma：a systematic review and meta-analysis. Biomed Res Int, **6**：1683414, eCollection 2018.

7）Halachmi S, Haedersdal M, Lapidoth M. Melasma and laser treatment：an evidenced-based analysis. Lasers Med Sci, **29**(2)：589-598, 2014.

8）Zhang Y, Zheng X, Chen Z, et al. Laser and laser compound therapy for melasma：a meta-analysis. J Dermatolog Treat, **31**(1)：77-83, 2019.

9）Ge Y, Yang Y, Guo L, et al. Comparison of a picosecond alexandrite laser versus a Q-switched alexandrite laser for the treatment of nevus of Ota：A randomized, split-lesion, controlled trial. J Am Acad Dermatol, **83**(2)：397-403, 2020.[Epub 2019 Mar 16]

10）Maisel A, Waldman A, Furlan K, et al. Self-reported patient motivations for seeking cosmetic procedures. JAMA Dermatol, **154**(10)：1167-1174, 2018.

11）Khetarpal S, Desai S, Kruter L, et al. Picosecond laser with specialized optic for facial rejuvenation using a compressed treatment interval. Lasers Surg Med, **48**(8)：723-726, 2016.[Epub 2016 Aug 22]

12）Sadick NS, Weiss R, Kilmer S, et al. Photorejuvenation with intense pulsed light：results of a multi-center study. J Drugs Dermatol, **3**(1)：41-49, 2004.

13）Lu SY, Lee CC, Wu YY. Hair removal by long-pulse alexandrite laser in oriental patients. Ann Plast Surg, **47**(4)：404-411, 2001.

14）Kono T, Shek SY, Chan HH, et al. Theoretical review of the treatment of pigmented lesions in Asian skin. Laser Ther, **25**(3)：179-184, 2016.

15）Kono T, Chan HH, Groff WF, et al. Prospective direct comparison study of fractional resurfacing using different fluences and densities for skin rejuvenation in Asians. Lasers Surg Med, **39**(4)：311-314, 2007.

16）Hunzeker CM, Weiss ET, Geronemus RG. Fractionated CO_2 laser resurfacing：our experience with more than 2000 treatments. Aesthet Surg J, **29**(4)：317-322, 2009.

（令和元年度美容医療診療指針　日美外報，42：101-103，2020.）

CQ 1-1-1　シミ，日光黒子（老人性色素斑）にレーザーや光治療（IPL）は有効か？

推奨度　1　（治療を希望する患者には，強く推奨する）

推奨文　日光黒子（老人性色素斑）の治療にレーザー，光治療は有効である．
ただし，長期にわたる検討や他の治療法との比較が十分ではない．

有効性・安全性・承認状況

有効性：あり
安全性：比較的安全性が高い．
承認状況：一部承認済み．
エビデンス：A；11，B；5，C；5

解説文

レーザー機器は1980年代から使用され，太田母斑などでは高い有効率を示しており医療承認のもと保険収載されている．レーザー機器の安全基準を遵守して，正しく使用すれば安全性も高い．日本人を含めた有色人種では，炎症後色素沈着や色素脱失などの合併症が起こり得るが，適切なフルエンス，パルス照射時間であれば，瘢痕化は起こらない．

Nd：YAG レーザー（KTP）では，Q スイッチ KTP 532 nm ナノ秒レーザーと KTP 532 nm ピコ秒レーザーとの比較を，アジア人上肢の日光黒子を用いて行った結果，2 群間に色素クリアランスの差はなかった[1]．しかし，患者満足度では，ピコ秒レーザーの方が優れていた[2]．

Q スイッチレーザーに関して，手背部の日光黒子を用いて比較検討した結果，Nd：YAG レーザーが最良で，以下，クリプトンレーザー，Q スイッチ KTP 532 nm ナノ秒レーザー，液体窒素の順であった[3]．

Q スイッチルビーレーザー（QSRL）[4]，Q スイッチアレキサンドライトレーザー（QSAL）[4)~7)]の有効性がランダム化比較試験でも多く示されている．手背の日光黒子に対する QSRL と CO_2 フラクショナルレーザーの比較では，QSRL の評価が有意に高かった[8]．QSAL と光治療（intense pulsed light：IPL）の比較研究では，照射後の合併症である炎症後色素沈着が IPL の方が少なかった[6]．

Q スイッチ Nd：YAG レーザーの症例集積の報告では低フルエンスの 1～2 J/cm^{2}で 6～10 回ぐらいの繰り返しの照射で 12 人中 7 人（58.3%）の患者が著しく改善，もしくはほぼ完全に改善し，12 人中 3 人（25.0%）が中等度の改善を示した．副作用はなかったと報告している[9]．

Q スイッチ Nd：YAG レーザー（KTP 532 nm，スポットサイズ 2.0 mm，10 ns）では，日光黒子 37 例に，1 回照射での多施設試験で 2，3，4，または 5 J/cm^{2}のフルエンスを照射し，治療後 1 か月および 3 か月で評価を行った．高フルエンスで治療された病変の 60%で，75%を超える色素除去が達成された[10]．Chan らは，34 人の中国人を対象に，Nd：YAG レーザーで，ロングパルスと通常のパルス幅との比較を行い，浅黒い肌には，ロングパルス Nd：YAG レーザーの方が良いとした[11]．なお，Kono らは[12]ロングパルスレーザーについては，脱毛レーザーでのパルス幅 20～30 msec でシミ治療を行うと瘢痕形成を惹起する可能性があり，通常は，10 msec 以下の設定を使用するのが良いとしている．

フラクショナル 1064 nm Q スイッチ Nd：YAG レーザーと低フルエンスの従来型 1064 nm Q スイッチ Nd：YAG レーザーを用いた治療では，両レーザーとも光老化に伴う斑状色素沈着

（photoaging-associated mottled pigmentation：PMP）およびその他の光老化の徴候に対して中程度の効果があった（n＝13）[13]．なお，日光黒子に対して1064 nm Qスイッチ Nd：YAGレーザー治療後に線維形成性黒色腫（desmoplastic melanoma：DM）が生じた症例があり，治療前の病理組織検査を推奨している報告例がある[14]．

近年，レーザー治療で治療困難な色調の薄い日光黒子に対して併用治療が試みられている．Qスイッチ Nd：YAGレーザー単独治療と，Er：YAGレーザーを用いたマイクロピールを組み合わせた併用療法との比較検討では，併用療法では炎症後色素沈着症（PIH）の発生率が高かった（40％対73.3％）[15]．

シングルパルス1064 nm Nd：YAGレーザーとデュアルパルス532 nm，1064 nm Qスイッチレーザーを比較して，どちらが日光黒子を減らすかを検討したところ，デュアルパルス治療側で，色素斑の改善と高い患者満足度が得られた[16]．532 nmおよび660 nm Qスイッチ Nd：YAGレーザーの有効性と安全性の比較（n＝7）では660 nmの方が有用であった[17]．

1927 nmフラクショナルレーザー（Fraxel® Dual 1550/1927 Laser System）では40名に対して3か月経過を観察し，2回目の治療後1か月で被験者の約68％，3か月で被験者の51％で中程度から非常に良い改善[18]が見られている．IPLの有用性については，Bjerring[19]のランダム化比較試験以降，日本人ではKawada[20]，Tanaka[21]らが，発表しており一定の有効性がある．基本原理から見て，安全性が高い．

以上，日光黒子（老人性色素斑）の治療に有効性を示すレーザー機器および光治療が報告されていることから，治療を希望する患者には強く推奨することが可能である．安全性，有効性については，それぞれのレーザー，IPLの特性を考慮しパラメーターを設定して，適切な回数の照射が必要である．

診断を丁寧に行い，特に悪性腫瘍（悪性黒子など）との鑑別に注意を要する．施術者は，各機器の特性について習熟し，合併症や治療期間，費用まで含めた十分な説明と同意のもとに行うことが求められる．

文　献

1）Ge Y, Yang Y, Guo L, et al. Comparison of a picosecond alexandrite laser versus a Q-switched alexandrite laser for the treatment of nevus of Ota：A randomized, split-lesion, controlled trial. J Am Acad Dermatol, **83**(2)：397-403, 2020.［Epub 2019 Mar 16］

2）Vachiramon V, Iamsumang W, Triyangkulsri K. Q-switched double frequency Nd：YAG 532-nm nanosecond laser vs. double frequency Nd：YAG 532-nm picosecond laser for the treatment of solar lentigines in Asians. Lasers Med Sci, **33**(9)：1941-1947, 2018.［Epub 2018 Jun 5］

3）Todd MM, Rallis TM, Gerwels JW, et al. A comparison of 3 lasers and liquid nitrogen in the treatment of solar lentigines：a randomized, controlled, comparative trial. Arch Dermatol, **136**(7)：841-846, 2000.

4）Sadighha A, Saatee S, Muhaghegh-Zahed G. Efficacy and adverse effects of Q-switched ruby laser on solar lentigines：a prospective study of 91 patients with Fitzpatrick skin type Ⅱ, Ⅲ, and Ⅳ. Dermatol Surg, **34**(11)：1465-1468, 2008.［Epub 2008 Sep 15］

5）Ho SGY, Yeung CK, Chan NPY, et al. A comparison of Q-switched and long-pulsed alexandrite laser for the treatment of freckles and lentigines in oriental patients. Lasers Surg Med, **43**(2)：108-113, 2011.

6）Wang CC, Sue YM, Yang CH, et al. A comparison of Q-switched alexandrite laser and intense pulsed light for the treatment of freckles and lentigines in Asian persons：a randomized, physician-blinded, split-face comparative trial. J Am Acad Dermatol, **54**(5)：804-810, 2006.

7）Wang CC, Chen CK. Effect of spot size and fluence on Q-switched alexandrite laser treatment for pigmentation in Asians：a randomized, double-blinded, split-face comparative trial. J Dermatolog Treat, **23**(5)：333-338, 2012.［Epub 2011 Jul 14］

8）Schoenewolf NL, Hafner J, Dummer R, et al. Laser treatment of solar lentigines on dorsum of hands：QS Ruby laser versus ablative CO_2 fractional laser—a randomized controlled trial. Eur J Dermatol, **25**：122-126, 2015.

9）Nam JH, Kim HS, Lee GY, et al. Beneficial effect of low fluence 1,064 nm Q-switched neodymium：yttrium-aluminum-garnet laser in the treatment of senile lentigo. Ann Dermatol, **29**(4)：427-432, 2017.[Epub 2017 Jun 21]

10）Kilmer SL, Wheeland RG, Goldberg DJ, et al. Treatment of epidermal pigmented lesions with the frequency-doubled Q-switched Nd：YAG laser. A controlled, single-impact, dose-response, multicenter trial. Arch Dermatol, **130**(12)：1515-1519, 1994.

11）Chan HH, Fung WK, Ying SY, et al. An in vivo trial comparing the use of different types of 532 nm Nd：YAG lasers in the treatment of facial lentigines in Oriental patients. Dermatol Surg, **26**(8)：743-749, 2000.

12）Kono T, Shek SY, Chan HH, et al. Theoretical review of the treatment of pigmented lesions in Asian skin. Laser Ther, **25**(3)：179-184, 2016.

13）Won KH, Lee SH, Lee MH, et al. A prospective, split-face, double-blinded, randomized study of the efficacy and safety of a fractional 1064-nm Q-switched Nd：YAG laser for photoaging-associated mottled pigmentation in Asian skin. J Cosmet Laser Ther, **18**(7)：381-386, 2016.

14）Cohen L, Nanda S, Zaiac M. Desmoplastic melanoma arising after 1,064 nm q-switched Nd：YAG laser of a suspected solar lentigo. Case Rep Dermatol Med, **2019**：3907671, 2019.

15）Jun HJ, Cho SH, Lee JD, et al. A split-face, evaluator-blind randomized study on the early effects of Q-switched Nd：YAG laser plus Er：YAG micropeel(combined therapy)versus Q-switched Nd：YAG alone in light solar lentigines in Asians. Lasers Med Sci, **29**(3)：1153-1158, 2014.

16）Bohnert K, Dorizas A, Sadick N. A prospective, randomized, double-blinded, split-face pilot study comparing Q-switched 1064-nm Nd：YAG versus 532-nm Nd：YAG laser for the treatment of solar lentigines. J Cosmet Laser Ther, **20**(7-8)：395-397, 2018.

17）Noh TK, Chung BY, Yeo UC, et al. Q-Switched 660-nm versus 532-nm Nd：YAG laser for the treatment for facial lentigines in Asian patients：a prospective, randomized, double-blinded, split-face comparison pilot study. Dermatol Surg, **41**(12)：1389-1395, 2015.

18）Brauer JA, McDaniel DH, Bloom BS, et al. Nonablative 1927 nm fractional resurfacing for the treatment of facial photopigmentation. J Drugs Dermatol, **13**(11)：1317-1322, 2014.

19）Bjerring P, Christiansen K. Intense pulsed light source for treatment of small melanocytic nevi and solar lentigines. J Cutan Laser Ther, **2**：177-181, 2000.

20）Kawada A, Shiraishi H, Asai M, et al. Clinical improvement of solar lentigines and ephelides with an intense pulsed light source. Dermatol Surg, **28**(6)：504-508, 2002.

21）Tanaka Y, Tsunemi Y, Kawashima M. Objective assessment of intensive targeted treatment for solar lentigines using intense pulsed light with wavelengths between 500 and 635 nm. Lasers Surg Med, **48**(1)：30-35, 2016.[Epub 2015 Oct 14]

（令和元年度美容医療診療指針　日美外報，42：103-106，2020.）

CQ 1-1-2　シミ（肝斑）にレーザーや光治療（IPL）は有効か？

推奨度　2　（条件によっては，行うことを弱く提案する）

推奨文　レーザーや IPL 照射は，遮光，美白剤外用や内服などの保存的治療を行って，十分な効果の得られない場合に併用療法として行っても良い．施術者は，各々の機器の特性について習熟し，十分な説明と同意のもとに治療を行う必要がある．

有効性・安全性・承認状況

有効性：あり

安全性：比較的安全である．

承認状況：国内承認機器がある．

エビデンスレベル：A；3，B；2，C；9（非臨床試験 1）

解説文

Halachmi ら[1]は 2014 年に，肝斑に対するレーザー・光治療でメタ解析を試みた．10 例以上を解析した前向きのコントロールを伴う研究およびランダム化比較試験を集め，内容を吟味して 7 研究を採用した．うち 2 つはメラニンを標的とするレーザー（フラクショナル Q スイッチルビー，低フルエンス Q スイッチ 1064 nm Nd：YAG レーザー），5 つはフラクショナルレーザー（1540 nm，3 件の 1550 nm，炭酸ガス）であった．レーザーに対する有効性は報告間で一貫しなかった．特に肝斑の重症度が軽い場合に有効性が示される傾向にあった．副作用としては炎症後色素沈着が挙げられた．レーザー治療が単独療法で用いられた場合，治療後一定期間後に再燃することが示されている．必ずしも外用療法よりも良い結果が得られたわけではない．結論として肝斑に対するレーザー療法は単独で行われた場合，安全性や効果に疑問が残り，一般的な外用療法より優るとは結論できないとした．

Zhang ら[2]は Cochrane，Embase，MEDLINE のデータベースを用い，肝斑に対するレーザーもしくはレーザー複合療法について 2018 年 7 月までに報告された 10 例以上の患者を対象とした全てのランダム化比較試験を調べた．9 つのランダム化比較試験（1550 nm フラクショナルレーザーと 5％ハイドロキノン 0.05％トレチノイン 0.1％トリアムシノロンアセニド外用の比較，1550 nm フラクショナルレーザーと 70％グリコール酸ピーリングの比較，低フルエンス Q スイッチ 1064 nm Nd：YAG レーザーと 20％アゼライン酸外用の比較，低フルエンス Q スイッチ 1064 nm Nd：YAG レーザーとグリコール酸ピーリングの比較，低フルエンス Q スイッチ 1064 nm Nd：YAG レーザーとトラネキサム酸内服の複合療法と低フルエンス Q スイッチ 1064 nm Nd：YAG レーザーの比較，低フルエンス Q スイッチ 1064 nm Nd：YAG レーザーと Jessner 液ピーリングの複合療法と低フルエンス Q スイッチ 1064 nm Nd：YAG レーザーの比較，低フルエンス Q スイッチ 1064 nm Nd：YAG レーザーと光治療（intense pulsed light：IPL）の複合療法と IPL の比較，低フルエンス Q スイッチ 1064 nm Nd：YAG レーザーとフラクショナル Er：YAG レーザーの複合療法と低フルエンス Q スイッチ 1064 nm Nd：YAG レーザーの比較，1927 nm ダイオードレーザーと 2％ハイドロキノン外用の複合療法と 1927 nm ダイオードレーザーの比較）で，合計 346 例の患者が抽出された．患者の全体評価（patient global assessment：PGA）において，レーザー療法は薬物療法よりも統計学的に有意に優った．修飾 MASI（modified MASI：mMASI）において，レーザー複合療法はレーザー単独療法よりも統計学的に

有意に優った．レーザー療法においてみられた副作用は紅斑，灼熱感，炎症後色素沈着であるが，無治療で短期間に改善した．レーザー療法は薬物療法よりも，短期間で肝斑の面積と重症度を改善させることができる利点を持つ．しかし，肝斑を根治させる治療法ではなく，再燃することが多いため，長期間の使用は推奨されず，短期間の照射を推奨すると結論づけた．

McKesey ら[3]は PubMed を用いて 2018 年 10 月までに“melasma”and/or“chloasma”のキーワードでヒットし，ランダム化比較試験およびコントロールを伴う臨床試験で抽出した 113 論文 6,897 症例の肝斑治療の検討を行った．このうちレーザー・光治療器で抽出された論文は，IPL が 7 論文，低フルエンス Q スイッチ 1064 nm Nd：YAG レーザーが 12 論文，パルス色素レーザーが 1 論文，フラクショナルレーザーが 6 論文，銅臭化レーザーが 1 論文，ピコ秒レーザーが 2 論文であった．IPL については，IPL と 4%ハイドロキノン外用の複合療法＞IPL 単独，IPL とトリプルクリーム（4%ハイドロキノン 0.05%トレチノイン 0.01%フルオシノロンアセトニド）外用の複合療法＞IPL 単独，IPL とトリプルクリーム外用の複合療法＞トリプルクリーム外用，IPL と 2%トラネキサム酸外用の複合療法＞IPL，フラクショナル IPL と低フルエンス Q スイッチ 1064 nm Nd：YAG レーザーの複合療法＞フラクショナル IPL，フラクショナル IPL＞IPL との結果で，IPL は効果があるが，ハイドロキノンやトリプルクリーム，トラネキサム酸などの美白剤との併用療法が良いとしている．低フルエンス Q スイッチ 1064 nm Nd：YAG レーザーの主たるランダム化比較試験については前述の Zhang らが報告した通りだが，やや高めのフルエンス（3.0〜3.8 J/cm^2）で 1 週ごとに 5 回照射を繰り返して，22 例中 3 例において小さな脱色素斑が生じた論文を紹介し注意を喚起している[4]．パルス色素レーザーは肝斑の毛細血管拡張症を治療するのに使われるが，トリプルクリーム単独とトリプルクリームとパルス色素レーザーの併用療法の比較において，併用療法の方でより MASI スコアの改善が見られ，併用療法側では数か月間肝斑の再燃が見られなかった[5]ことより，パルス色素レーザーの併用療法としての有効性に言及している．フラクショナルレーザー単独では，色素沈着と再燃が見られるため有効ではないとしている．フラクショナルレーザーとトリプルクリームの併用療法，あるいはフラクショナルレーザーと Q スイッチアレキサンドライトレーザーの併用療法においてのみ MASI スコアが改善したとしている．肝斑全般の治療法としては，最も有効で十分に検討されてきたのはハイドロキノン単独外用療法とトリプルクリーム外用療法であり，ピーリングとレーザー・IPL の有効性はこれらの外用療法に比べて同等かやや劣り，副作用の発現がより高いと結論づけている．したがってレーザーや IPL は遮光，美白剤に次いで用いられるものであり，Fitzpatrick のスキンタイプⅣ以上では慎重に治療を行うべきであるとしている．

Passeron ら[6]は欧州皮膚レーザー学会の色素沈着症に対するレーザー治療についてのポジションステイトメント（専門家の意見表明報告書）を出している．PubMed で 1983 年から 2018 年 4 月までのメラニン蓄積に基づく色素異常症のレーザーおよび IPL 治療の論文について抽出し，981 の論文を吟味した．このうち肝斑についての治療指針については以下のように述べている．肝斑は光老化であると位置づけ，遮光が最も重要であるとともに，真皮の線維芽細胞や血管内皮細胞が肝斑の病態形成に関与していることから，血管を標的とするパルス色素レーザーや IPL が病態の根本的治療に重要なのではないかと推察している．トラネキサム酸が肝斑の治療に有効なのも血管に作用するからと考えている．3 種混合の Kligman’s formula などの美白剤治療がゴールドスタンダードであり，次いでケミカルピーリングなどが提唱されるが，後者は炎症後色素沈着に留意し，美白剤とともに使用するのが良く，レーザー治療はこれら治療でうまくコントロールできなかった時にのみ考慮すべきとしている．この中で最も効果の高い

のはパルス色素レーザーやIPLだが，その際に美白剤との併用が必要と述べている．また肝斑は寛解増悪を繰り返す疾患なので，長期観察による治療法の評価が重要であるとしている．低フルエンスQスイッチ1064 nm Nd：YAGレーザーについては，長期フォローにおいて肝斑は再燃し，炎症後色素沈着の副作用を伴うことがあり，さらに脱色素斑を生じることがある[4)7)]ので推奨できないとしている．

わが国においては肝斑に対してIPLの有効性[8)]，低フルエンスQスイッチ1064 nm Nd：YAGレーザーの有効性[9)~12)]についての報告がある．いずれも肝斑が難治な色素異常症であり，治療方法の一助としての有効性について述べている．一方で低フルエンスQスイッチ1064 nm Nd：YAGレーザーでは脱色素斑発生の副作用についても取り上げられており[11)13)]，慎重な対応が必要である．脱色素斑の発症要因としては，肝斑は光老化のために基底膜に損傷を受け表皮メラノサイトが真皮側に偏在している[14)]ために，レーザー治療などで細胞死を起こしやすいためかもしれない．今後これら肝斑の病態生理を把握したうえで，日本人に適したレーザーおよびIPL治療の照射条件などを検討する必要がある．

以上，シミ（肝斑）に対するレーザーやIPL照射は，遮光，美白剤外用や内服などの保存的治療を行って，十分効果の得られない場合に併用療法として行うことが弱く推奨される．施術者は，各々の機器の特性について習熟し，十分な説明と同意のもとに治療を行う必要がある．

文　献

1）Halachmi S, Haedersdal M, Lapidoth M. Melasma and laser treatment：an evidenced-based analysis. Lasers Med Sci, **29**(2)：589-598, 2014.

2）Zhang Y, Zheng X, Chen Z, et al. Laser and laser compound therapy for melasma：a meta-analysis. J Dermatolog Treat, **31**(1)：77-83, 2020.[Epub 2019 Jul 24]

3）McKesey J, Tovar-Garza A, Pandya AG. Melasma treatment：an evidence-based review. Am J Clin Dermatol, **21**(2)：173-225, 2020.

4）Wattanakrai P, Mornchan R, Eimpunth S. Low-fluence Q-switched neodymium-doped yttrium alminum garnet(1,064 nm)laser for the treatment of facial melasma in Asians. Dermatol Surg, **36**(1)：76-87, 2010.

5）Passeron T, Fontas E, Kang HY, et al. Melasma treatment with pulsed-dye laser and triple combination cream：a prospective, randomized, single-blind, split-face study. Arch Dermatol, **147**(9)：1106-1108, 2011.

6）Passeron T, Genedy R, Salah L, et al. Laser treatment of hyperpigmented lesions：position statement of the European Society of Laser in Dermatology. J Eur Acad Dermatol Venereol, **33**(6)：987-1005, 2019.

7）Chan NPY, Ho SGY, Shek SYN, et al. A case series of facial depigmentation associated with low fluence Q-switched 1,064 nm Nd：YAG laser for skin rejuvenation and melasma. Lasers Surg Med, **42**(8)：712-719, 2010.

8）根岸　圭，竹内かおり，櫛方暢晴ほか．IPLを用いた肝斑の複合治療についての検討．日美外報，**29**(3)：149-155，2007.

9）Omi T, Yamashita R, Kawana S, et al. Low fluence Q-switched Nd：YAG laser toning and Q-switched ruby laser in the treatment of melasma：a comparative split-face ultrastructural study. Laser Ther, **21**(1)：15-21, 2012.

10）Kaminaka C, Furukawa F, Yamamoto Y. The clinical and histological effect of a low-fluence Q-switched 1,064-nm neodymium：yttrium-alminum-garnet laser for the treatment of melasma and solar lentigenes in Asians：prospective, randomized, and split-face comparative study. Dermatol Surg, **43**(9)：1120-1133, 2017.

11）Sugawara J, Kou S, Kou S, et al. Influence of the frequency of laser toning for melasma on occurrence of leukoderma and its early detection by ultraviolet imaging. Lasers Surg Med, **47**(2)：161-167, 2015.

12）堀内祐紀，山田美奈，千葉真美ほか．肝斑に対するレーザートーニングの有用性の検討．Aesthetic Dermatol，**28**：307-318，2018.

13）葛西健一郎．いわゆる肝斑に対する低フルエンス Q-switched Nd：YAG レーザー治療（レーザートーニング）の危険性．日レ医誌，**36**：430-435，2016.

14）Kang HY, Bahadran P, Suzuki I, et al. In vivo reflectance confocal microscopy detects pigmentary changes in melasma at a cellular level resolution. Exp Dermatol, **19**(8)：e228-e233, 2010.

（令和元年度美容医療診療指針　日美外報，42：106-109，2020.）

第 2 節　シミ（後天性真皮メラノサイトーシス：ADM）に対するレーザー治療【追加】

基礎知識

1. 後天性真皮メラノサイトーシス（acquired dermal melanocytosis：ADM）

後天性真皮メラノサイトーシス（acquired dermal melanocytosis：ADM）は，真皮にメラニン顆粒を持つメラノサイトが存在する後天性の色素異常症で，アジア人に多く 20 歳台の女性に好発する．両側性太田母斑の特殊型とみなされていた疾患[1]で，1984 年 Hori らにより太田母斑とは独立した疾患として英語で最初に報告された[2]．その際の疾患名としては acquired bilateral nevus of Ota-like macules（ABNOM）として報告されたために，英語論文としては ABNOM あるいは Hori's nevus として報告されている論文が多い．台湾からは Sun らにより中国人 110 例の集積にて，頬骨部に好発することから nevus fusco-caeruleus zygomaticus と命名され報告された[3]．金子は臨床的，組織学的に太田母斑とは異なる性質がいくつかあることを踏まえ，顔面対称性後天性真皮メラノサイトーシス（acquired symmetrical dermal melanocytosis of the face）との名称を提唱した[4]．その後，Mizoguchi らにより病態についての検討が精力的になされ，多くの論文報告において，仮称として acquired dermal melanocytosis（ADM）が用いられたために[5]，本邦では ADM と呼称されている．なお，溝口によるその病態解析の過程で，ADM は胎生期に遊走する未分化メラノサイトが真皮に残存することから始まり，顕症化は出生後であっても，遺伝的素因も関連することから後天性を削除し，対称性真皮メラノサイトーシス（symmetrical dermal melanocytosis：SDM）と命名することが 2006 年に提唱された[6]が，現状本邦では ADM の名称が使われることが多い．

太田母斑と ADM では以下の点で異なる．① 太田母斑では出生時～1 歳頃または思春期に発症するが，ADM では 20 歳台に発症のピークが見られる，② 太田母斑では家族内発症は稀だが，ADM では見られる，③ 太田母斑では口蓋や眼球のメラノーシスがしばしば見られるが，ADM では稀である，④ 太田母斑では皮疹の形態は大きな斑状であるが，ADM では多発した小斑が主体となる，⑤ 太田母斑では色調が淡青色～青紫褐色を示すが，ADM では褐色～褐紫色を呈することが多い，⑥ 皮疹の分布が太田母斑では三叉神経 1，2 枝領域だが，ADM では男性では額両側，女性では頬骨部に好発する，⑦ 真皮メラノサイトの分布が太田母斑では深いが，ADM では浅い．

真皮の未分化メラノサイトの活性化には紫外線曝露，外傷，皮膚の炎症，妊娠などが挙げられるが，誘発因子が不明な症例も多く見られる．四肢，躯幹の病変も散見されるが顔面の発症例が多い．

文　献

1）肥田野信，加藤英雄．両側性太田母斑．皮膚臨床，**7**(2)：72-81，1965.

2）Hori Y, Kawashima M, Oohara K, et al. Acquired, bilateral nevus of Ota-like macules. J Am Acad Derma-

tol, **10**(6)：961-964, 1984.
3）Sun CC, Lu YC, Lee EF, et al. Naevus fusco-caeruleus zygomaticus. Br J Dermatol, **117**(5)：545-553, 1987.
4）金子佳世子．顔面対称性後天性真皮メラノサイトーシス（仮称）―いわゆる対称性太田母斑の臨床的研究―．皮膚臨床，**30**(13)：1649-1659，1988.
5）Mizoguchi M, Murakami F, Ito M, et al. Clinical, pathological, and etiologic aspects of acquired dermal melanocytosis. Pigment Cell Res, **10**(3)：176-188, 1997.
6）溝口昌子．対称性真皮メラノサイトーシス．日皮会誌，**116**(13)：1993-1997，2006.

CQ 1-2　後天性真皮メラノサイトーシス（acquired dermal melanocytosis：ADM）にレーザー治療は有効か？

推奨度　1　（治療を希望する患者には，強く推奨する）
推奨文　後天性真皮メラノサイトーシス（ADM）にレーザー治療は有効である．

有効性・安全性・承認状況

有効性：あり
安全性：比較的安全である．
承認状況：一部承認済み．
エビデンス：A；3，B；8，C；7

解説文

Passeron ら[1]は，欧州皮膚レーザー学会の色素沈着症に対するレーザー治療についてのポジションステイトメント（専門家の意見表明報告書）を出している．PubMed で 1983 年から 2018 年 4 月までのメラニン蓄積に基づく色素異常症のレーザーおよび光治療（intense pulsed light：IPL）の論文について抽出し，981 の論文を吟味した．このうち ADM についての治療指針については，臨床的に肝斑と鑑別して正しく診断することが最も重要としている．ADM の場合肝斑と異なり美白剤やケミカルピーリングが無効で，短パルスである Q スイッチレーザーによる治療が必須であるとしている．そして Q スイッチアレキサンドライトレーザー（QSAL）と Q スイッチ 1064 nm Nd:YAG レーザー（QSNYL）を，特に著者らの経験から後者が最も副作用が少なく効果が高いとした．

Kaur ら[2]は PubMed，Ovid，Embase，Cochrane，Google scholar で Hori's nevus，nevus fuscoceruleus zygomaticus，acquired circumscribed dermal facial melanocytosis，acquired bilateral nevus of Ota-like macules，ABNOM のキーワードで 2019 年 8 月 31 日以前の文献を検索し，臨床的あるいは病理組織学的に診断が確定され，1 つ以上の介入があり結論が導かれた 19 論文を採用して検討した．ADM に対しての治療はレーザー療法が強く推奨され，皮膚剥削術の報告はあるもののあまり施行されてはいないとした．選択的光熱融解に基づいた QSAL，QSNYL，Q スイッチルビーレーザー（QSRL）が最も広く使われ有効であるとした．QSAL では 7 回以上の治療で，完全治癒が 34.4%[3]，別の報告では 75～100%の治癒が 37%[4]である．治療後に脱色素斑がみられたのは 50%[3]，色素沈着が見られたのは 12.5%である[3]．3 mm スポット高フルエンス（6～8 J/cm^2）と 4 mm スポット低フルエンス（4～5 J/cm^2）の比較では，有効性と安全性に差はないとしている[5]．ピコ秒（PSAL）とナノ秒（QSAL）との比較では，30 人の半顔に PSAL（750 ps，2～2.5 mm，4.07～6.37 J/cm^2，2.5 Hz，重なりのない単一照射）

および反対側にQSAL（70 ns，3 mm，6〜8 J/cm^2，2 Hz，重なりのない単一照射）を6か月ごとに3回行ったところ，PSALの方が色素斑の改善に優れ，かつ痛みや色素沈着も少なかったとしている[6]．QSNYLの高フルエンス照射（8〜10 J/cm^2[7]，7.8 J/cm^2[8]，8〜9.5 J/cm^2[9]）では，平均5.3〜6.5回の治療で優れた効果が28〜40％に見られた．低フルエンス照射（6 mmスポットで2.2〜2.6 J/cm^2，次いで4 mmスポットで4〜6 J/cm^{2}を1〜2週ごとに照射）では45％に優れた効果が見られたが，治療回数が10〜15回必要であった[10]．1064 nmと532 nmの複合照射では3回以上の照射で色素斑の改善が見られているが，一過性の色素沈着が30％で生じている[11]．同様の効果はEr:YAGレーザーとQSNYLの複合治療でも得られている[12]．KaurらがPSAL治療とEr:YAGレーザーとQSNYLの複合治療成績について文献6と12の内容を比較したところ，PSALでは優れた治療効果が76.7％で見られ，一過性（平均1.32か月持続）の色素沈着が27.77％に見られたのに対し，Er:YAGレーザーとQSNYLの複合治療では優れた治療効果が100％で見られ，1例も色素沈着がなかったとし，後者の優位性が考えられるが，検討された症例数が5例と少ないために結論づけることはできないとしている．治療期間についてはQSNYL（4〜12回）やQSAL（4〜6回）に比べてQSRLが最も早い（1〜6回）が，色素異常の副作用が多い[13]．これはQSRLが最もメラニンに吸収されやすいためであると考えられている．

ADMのレーザー治療ではレーザー後の色素異常（色素沈着および色素脱失）が唯一の問題点として挙げられる．Momosawaらは6例のADM患者の生検にて真皮にメラノサイトを確認するとともに，全例肝斑類似の表皮基底層の色素沈着と表皮突起の消失を認め，このため表皮のターンオーバーとメラニン排出が遅延し，レーザー後に色素沈着が生じるのではないかと推察した[14]．トレチノインと5％ハイドロキノンの外用を行って表皮のメラニン沈着や表皮突起の消失の回復を促進した上で，QSRLを行うことによりレーザー後の色素沈着が10.6％にまで有意に低下したと報告している．WangらはQSNYL治療を行った1,268人の中国人のADM患者を検討したところ，24.0％の患者で肝斑の合併が見られ，QSNYL治療にて悪化したと報告している[15]．当初ADM単独で肝斑が見られなかった患者でQSNYL後に肝斑が発症した患者が，35歳以上でADMの面積が10 cm^{2}未満の者に有意に多く，頬骨部に現れたとしている．ただし，肝斑はレーザー非照射部にも現れているとのことである．LeeらはQSAL治療をした47例のADMと35例の太田母斑患者の病理組織像とレーザー後の紅斑および色素沈着の相関関係について検討したところ，ADMでは血管周囲にメラノサイトが見られることが多く，そのような症例ではレーザー後の紅斑反応や色素沈着が強く見られる傾向にあり，血管への障害が紅斑や色素沈着に関与している可能性について報告している[16]．

本邦でのADMに対するレーザー治療は前述のKagamiら[4]，Momosawaら[14]を含め，多くの報告がある[17][18]．

以上より，色素斑の原因となる真皮に存在するメラノサイトを破壊するにはQスイッチレーザーやピコ秒レーザーによる治療が有効であり，治療を希望する患者には強く推奨することができる．しかしながら太田母斑と異なり，色素沈着の副作用が高頻度で見られることに対し，あらかじめ十分に説明したうえで，対処できることが求められる．また，老人性色素斑や肝斑，雀卵斑などの合併や鑑別が難しい場合は，生検も1つの選択肢とし，治療に対する反応を注意深く見る必要がある．

文　献

1）Passeron T, Genedy R, Salah L, et al. Laser treatment of hyperpigmented lesions：position statement of the European Society of Laser in Dermatology. J Eur Acad Dermatol Venereol, **33**(6)：987-1005, 2019.

2）Kaur H, Sarma P, Kaur S, et al. Therapeutic options for management of Hori's nevus：a systematic review. Dermatol Ther, **33**(1)：e13167, 2020.

3）Lam AY, Wong DS, Lam LK, et al. A retrospective study on the efficacy and complications of Q-switched alexandrite laser in the treatment of acquired bilateral nevus of Ota-like macules. Dermatol Surg, **27**(11)：937-941, 2001.

4）Kagami S, Asahina A, Wanatabe R, et al. Treatment of 153 Japanese patients with Q-switched alexandrite laser. Lasers Med Sci, **22**(3)：159-163, 2007.

5）Wang CC, Chen CK. Effect of spot size and fluence on Q-switched alexandrite laser treatment for pigmentation in Asians：a randomized, double-blinded, split-face comparative trial. J Dermatolg Treat, **23**(5)：333-338, 2012.

6）Yu W, Zhu J, Yu W, et al. A split-face, single-blinded, randomized controlled comparison of alexandrite 755-m, picosecond laser versus alexandrite 755-nm nanosecond laser in the treatment of acquired bilateral nevus of Ota-like macules. J Am Acad Dermatol, **79**(3)：479-486, 2018.

7）Kunachak S, Leelaudomlipi P. Q-switched Nd:YAG laser treatment for acquired bilateral nevus of Ota-like maculae：a long-term follow-up. Lasers Surg Med, **26**(4)：376-379, 2000.

8）Lee WJ, Han SS, Chang SE, et al. Q-switched Nd:YAG laser therapy of acquired bilateral nevus of Ota-like macules. Ann Dermatol, **21**(3)：255-260, 2009.

9）Suh DH, Han KH, Chung JH. Clinical use of the Q-switched Nd:YAG laser for the treatment of aquired bilateral nevus of Ota-like macules(ABNOMs)in Koreans. J Dermatolog Treat, **12**(3)：163-166, 2001.

10）Cho SB, Paark SJ, Kim MJ, et al. Treatment of acquired bilateral nevus of Ota-like macules(Hori's nevus) using 1064-nm Q-switched Nd:YAG laser with low fluence. Int J Dermatol, **48**(12)：1308-1312, 2009.

11）Ee HL, Goh CL, Khoo LS, et al. Treatment of acquired bilateral nevus of Ota-like macules(Hori's nevus) with a combination of the 532 nm Q-switched Nd:YAG laser followed by the 1,064 nm Q-switched Nd:YAG is more effective：Prospective study. Dermatol Surg, **32**(1)：34-40, 2006.

12）Tian BW. Novel treatment of Hori's nevus：a combination of fractional nonablative 2,940-nm Er:YAG and low-fluence 1,064-nm Q-Switched Nd:YAG laser. J Cutan Aesthet Surg, **8**(4)：227-229, 2015.

13）Kunachak S, Leelaudomlipi P, Sirkulchayanonta V. Q-switched ruby laser therapy of acquired bilateral nevus of Ota-like macules. Dermatol Surg, **25**(12)：938-941, 1999.

14）Momosawa A, Yoshimura K, Uchida G, et al. Combined therapy using Q-switched ruby laser and bleaching treatment with tretinoin and hydroquinone for acquired dermal melanocytosis. Dermatol Surg, **29**(10)：1001-1007, 2003.

15）Wang B, Xie HF, Tan J, et al. Induction of melasma by 1064-nm Q-switched neodymium：yttium-aluminum-garnet laser therapy for acquired gilateral nevus of Ota-like macules(Hori nevus)：a study on related factors in the Chinese population. J Dermatol, **43**(6)：655-661, 2016.

16）Lee B, Kim YC, Kang WH, et al. Comparison of characteristics of acquired bilateral nevus of Ota-like macules and nevus of Ota according to therapeutic outcome. J Korean Med Sci, **19**(4)：554-559, 2004.

17）Ouchi T, Ishii K, Nishikawa T, et al. Acquired dermal melanocytosis of the face and extremities. Clin Exp Dermatol, **41**(6)：643-647, 2016.

18）Takekawa C, Fukumoto T, Haraoka G, et al. Combination treatment algorithm for pigmentary disorders of the face：a prospective observational study in Asian patients. J Plast Reconstr Aesthet Surg, **74**(2)：370-376, 2021.

第３節　イボ・ホクロ（脂漏性角化症，表皮母斑，母斑細胞母斑）に対するレーザー治療【追加】

基礎知識

俗にホクロ，イボと呼ばれるのは，直径が１cm 程度までの皮膚の良性小腫瘍である．顔面，頚部のホクロ，イボを主訴とする患者の場合，実際の医学的な診断は，母斑細胞母斑（色素性母斑），表皮母斑，脂漏性角化症，尋常性疣贅，軟性線維腫（アクロコルドン，スキンタッグ）などのことが多く，時には神経線維腫，汗管腫，血管拡張性肉芽腫などのこともある[1)2)]．この中でも母斑細胞母斑，表皮母斑，脂漏性角化症などは，実際のレーザーを使った美容医療の現場でも取り扱われている頻度が特に高い皮膚疾患と考えられる．そこで本項では，この３つのホクロ，イボと呼ばれている皮膚の良性小腫瘍のレーザー治療について検討する．なお，レーザー照射の対象とした小腫瘍の中には，皮膚悪性腫瘍が含まれている可能性があり，肉眼やダーモスコピーによる診断が困難な場合は，全切除あるいは部分生検を行い，組織学的検索を行うことを検討する必要がある．鑑別ができない場合は，レーザー治療を安易に行ってはいけない．

1. ホクロ

一般的にホクロと呼ばれている母斑（nevus）は，遺伝的または胎生的要因に基づいて，生涯の様々な時期に発現し，極めて緩慢に発育し，色調あるいは形の異常を主体とする限局性の皮膚奇形である．病変を構成する細胞の種類により，メラノサイト系の母斑（melanocytic nevus）や表皮系の母斑，その他の母斑に分類できる．最も多く見られるメラノサイト系の母斑では，未分化なメラノサイト系細胞である母斑細胞の増殖が見られるため，母斑細胞母斑（nevus cell nevus：NCN）と呼ばれている[3)]．出生時から見られる先天性母斑とそれ以降に新たに生じた後天性母斑があるが，いずれもメラニン色素の産生能があるため，色調は褐色ないし黒色，時に常色の色素斑あるいは腫瘤で，表面の形状は平滑～疣状であり，時に硬毛を伴う．顔面の NCN は概して，Miescher 型母斑[4)]と呼ばれる組織型であり，母斑細胞の病巣は逆三角形に楔状に真皮に達している．一方，表皮系のホクロの代表として，疣贅状表皮母斑があり，角化細胞の過形成が生じた結果，表皮には乳頭腫状の増殖をみる．限局型ないし列序性に疣状の母斑が出現し，成長とともに徐々に増大して著明となる．

2. イ ボ

ホクロを除けば，最も頻度が高いイボは脂漏性角化症（seborrheic keratosis：SK，verruca senilis）[5)]であり，加齢や紫外線曝露などによる皮膚の老化に伴って顔，頭，体幹などに生じる，直径 0.2～2 cm までの表面は平滑，もしくは疣状の境界明瞭な灰褐色～黒褐色の疣状良性腫瘍である．20 歳代から出現し，80 歳以上の老人ではほぼ全員に認めるようになる．老人性色素斑が隆起して生じることも多く見られる．また，類症の dermatosis papulosa nigra はアジア系やアフリカ系の人種，特に女性に好発する[6)]．SK では種々の病理組織所見を呈するが，いずれも表皮の過増殖が中心の病変であるため，レーザー治療のよい適応となっている[1)2)]．また，尋常性疣贅は，ヒト乳頭腫ウイルスが表皮細胞に感染して，同細胞が過剰に増殖し，乳頭腫状肥厚を生じて角化性病変を形成する．表皮の過増殖が中心病変であるため，視診やダーモスコピーでは SK との鑑別が困難なものも多くあるが，顔面，頚部，体幹などでは SK と同様にレーザー治療のよい適応となっている．

3. 治療機器

これら皮膚の良性小腫瘍は，ウイルス性の尋常性疣贅を除いて自然消退は期待できないが悪性化もしない．このため，整容的な点を考慮して，外科切除，液体窒素凝固術，電気メスによ

る焼灼術などに加えて，炭酸ガスレーザー（carbon dioxide laser：CO_2レーザー）やEr:YAGレーザー（erbium-doped yttrium-aluminum-garnet laser）などの蒸散が可能なレーザー（ablative laser）による治療がしばしば選択される．本レーザー治療の利点として，従来の切除縫縮のような長い線状瘢痕が残らないこと，トレパンによるくり抜き法と比べて術後の出血や疼痛は少なく，上皮化にも長期を必要としない．一方，副作用としては，照射直後には紅斑，ビランが必発であり，創部の二次感染，上皮化遅延，治療後に照射周囲に一過性の炎症後色素沈着や色素脱失を生じる例もある．取り残しによる，再発もよくみられる合併症であり，病変の病理組織を予想して，十分な深さまで削ると再発が少ないが，上皮化した後に瘢痕が目立つ可能性もあるので注意が必要である．また，Qスイッチやノーマルのパルス幅のルビーレーザー，アレキサンドライトレーザー，Nd:YAGレーザーなども本症の治療過程で併用されることもあるが，これらのレーザーでは本項で対象とするような，厚みや深在性病変がある皮膚の良性小腫瘍に照射して十分な効果を得られないため，単独照射での適応機会は少ない．以上，レーザー照射療法を施行する際には，術者は機器の特徴と出力設定，副作用などについて十分に理解しておく必要がある[7)〜9)]．

蒸散が可能なレーザーとして，代表的なものはCO_2レーザーであり[10)]，発振される波長は，10600 nmの遠赤外線領域であるため，水に吸収されやすい特長があり，吸収されたエネルギーは組織を急激に高温に至らしめ，蒸散，切開作用を持つのみでなく，周囲への凝固，止血作用を有する[11)]．このため，皮膚科・形成外科領域では，皮膚の良性小腫瘍の治療に多用されている[1)12)]．本レーザーでは，電気メスに比べ周囲正常組織の損傷が少なく，照射深度のコントロールが容易である[13)]．また，近年では，周囲への熱拡散が最小となるような，スーパーパルス，ウルトラパルスを発振できる機器が多くなり，従来よりさらに少ない熱作用での切開，蒸散が可能となっている．実際の照射時のパラメーターについては使用する機器，腫瘍のサイズや形状によって異なる．機器ごとに発振できる出力，パルス幅の設定は大きな違いがあり，それ以外にもfocusedとdefocusedの選択，スキャナの有無や様々な照射（発振）モードの相違などを理解し，適宜組み合わせながら腫瘍組織の除去を行う．

Er:YAGレーザーは波長2940 nmの中赤外線波長を発振するレーザーである．水分に対する吸収率がCO_2レーザーの10倍以上と非常に高い波長のため，通常の条件下の照射では周囲への熱作用が少なく，周囲組織の炎症反応も抑えて，組織を蒸散させ，削り取ることが可能となっている．凝固，止血などはできない欠点はあるが，凝固層を作らず，皮膚を非常に薄く，しかも各層ごとに効率的なアブレージョンすることができる利点がある[14)15)]．このため，皮膚科・形成外科領域では皮膚の小腫瘍の治療に応用されている．ただし，頭部などの出血が多い部位の治療には不向きである．

Utelyら[14)]は，rhytidectomy（除皺術）を受けた患者の眼瞼皮膚を使って，Er:YAGレーザーとCO_2レーザーを比較する*in vivo*研究を行った結果，Er:YAGレーザーでは膠原線維の傷害，熱壊死（collagen injury，thermal necrosis）などが少なく，CO_2レーザーよりも表皮と真皮の線維組織の再生が早いことを報告している．また，Kriechbaumerら[15)]も，レックリングハウゼン病患者に生じた多発性の神経線維腫（21名，15,580病変）に対して，両レーザーを使った施術を比較したところ，Er:YAGレーザーは，CO_2レーザー，電気焼灼よりも壊死組織の発生が少ないことを報告した．Suterら[16)]のランダム比較試験によると，口腔内粘膜部の小腫瘍でのExcisional biopsyをCO_2レーザー，Er:YAGレーザー，scalpel（メス15 c blade）で行った．scalpelと比較した場合には両レーザーともinterventionの期間は少なく（$P<0.001$），出血はCO_2レーザーで有意に少なかった（$P<0.001$）．術後の合併症，痛みなどに有意差はなかった．生検組織

の thermal damage は CO_2レーザーと比較して Er:YAG レーザーの方が有意に少なかった（$p<0.001$）．ただし近年のレーザー機器の発展は目覚ましく，Er:YAG レーザーでも蒸散作用が少なく，熱凝固作用を有するようパルス幅や発振モードを工夫している機種も登場している．各機器の特徴を理解して使用することが重要である．

文　献

1）森田泰鎮，谷野隆三郎，宮坂宗男ほか．顔面皮膚良性小腫瘍に対する炭酸ガスレーザー治療の検討．日レ医会誌，**8**(3)：245-246，1987.

2）Krupashankar DS, IADVL Dermatosurgery Task Force. Standard guidelines of care：CO_2 laser for removal of benign skin lesions and resurfacing. Indian J Dermatol Venereol Leprol, **74** Suppl：S61-S67, 2008.

3）清水　宏．母斑．あたらしい皮膚科学 第３版．pp376-385，中山書店，2018.

4）Ackerman AB, Magana-Garcia M. Naming acquired melanocytic nevi. Unna's, Miescher's, Spitz's Clark's. Am J Dermatopathol, **12**(2)：193-209, 1990.

5）大塚藤男（著），上野賢一（原著）．脂漏性角化症．皮膚科学 第10版．金芳堂，2016.

6）Wollina U. Recent advances in managing and understanding seborrheic keratosis. F1000 Res, **8** F1000 Faculty Rev：1520, 2019.

7）Shankar DSK, Chakravarthi M, Shilpakar R. Carbon dioxide laser guidelines. J Cutan Aesthet Surg, **2**(2)：72-80, 2009.

8）皮膚科医・形成外科医のためのレーザー治療スタンダード 確かな治療を行うための知っておくべき知識と正しい手技．河野太郎編．羊土社，2017.

9）宮田成章．イチからはじめる美容医療機器の理論と実践．全日本病院出版会，2013.

10）Patel CKN. High power carbon dioxide lasers. Sci Am, **219**：309-321, 1969.

11）Ashiboff R. Introduction to lasers. Semin Dermatol, **13**(1)：48-59, 1994.

12）Krupa Shankar D, Chakravarthi M, Shilpakar R. Carbon dioxide laser guidelines. J Cutan Aesthet Surg, **2**(2)：72-80, 2009.

13）Zhang LY, Zhang MX, Chen CY, et al. Aesthetic removal of large melanocytic nevi using CO_2 lasers with a programmed 4-step approach. Int J Clin Exp Med, **11**(6)：6309-6315, 2018.

14）Utely DS, Koch RJ, Egbert BM. Histologic analysis of the thermal effect on epidermal and dermal structures following treatment with the superpulsed CO_2 laser and the erbium：YAG laser：an in vivo study. Lasers Surg Med, **24**(2)：93-102, 1999.

15）Kriechbaumer LK. Comparative study of CO_2- and Er:YAG laser ablation of multiple cutaneous neurofibromas in von Recklinghausen's disease. Lasers Med Sci, **29**(3)：1083-1091, 2014.

16）Suter VGA Altermatt HJ, Bornstein MM. A randomized controlled trial comparing surgical excisional biopsies using CO_2 laser, Er:YAG laser and scalpel. Int J Oral Maxillofac Surg, **49**(1)：99-106, 2020.

CQ 1-3　顔面・頚部に生じる皮膚の良性小腫瘍（ホクロ，イボ）にレーザー機器による蒸散治療は有効か？

推奨度　2　（治療を希望する患者には，行うことを弱く推奨する）．

推奨文　整容的な観点からホクロ，イボ病変の切除を承諾し難い患者などに対しては，レーザー機器による蒸散治療は有効である．ただし，治療後の長期にわたる経過観察や再発，その他の治療法との比較が十分ではない．また，術前には患者に小腫瘍の中に皮膚悪性腫瘍が含まれている可能性を十分説明する必要があり，肉眼やダーモスコピーで良性小腫瘍の診断が可能なものに限られるため，行うことを弱く推奨できるとした．

有効性・安全性・承認状況

有効性：あり

安全性：安全性は比較的が高いが，機器の取り扱いや操作には習熟する必要があり，色素沈着，熱傷，瘢痕形成などの副作用，合併症を予防する安全策には注意を必要とする[1)〜3)]．これらの副作用，合併症をレーザー照射後に生じるリスクについては，ケロイド・肥厚性瘢痕[4)]以外のものでも人種差があり，特に東洋人ではエビデンスとして用いられている論文よりも頻度が高くなる可能性がある．

承認状況：炭酸ガスレーザー（carbon dioxide laser：CO_2レーザー）の本体については国内承認が取れているものが多い．ただし，装着するアクセサリーやスキャナーが未承認のこともある[5)]．また，Er:YAG レーザー（erbium-doped yttrium-aluminum-garnet laser）については現段階では国内未承認である．なお，国内承認が取れている機器を使用しても，美容目的の場合，保険適用外の自由診療となる．

エビデンス：A；6，B；9，C；48

解説文

1. ホクロ

本邦において，森田ら[1)]が母斑細胞母斑 476 病変で CO_2レーザーを使用した治療を行い，その効果を検討した結果，438 病変（92%）で excellent であり，特に眼瞼，口唇などの自由縁にあるものに対して極めて有用であった．また，斉藤ら[6)]は CO_2レーザーで治療した 32 名 61 病変の母斑細胞母斑について，3 か月以上の経過観察を行い，good 以上のものは 43 病変で全体の約 70% であった．Ali Mohamed ら[7)]によれば，15 名の患者に生じた 16 病変の後天性母斑と 7 病変の先天性母斑をウルトラパルス CO_2レーザーで治療したところ，2〜4 回程の治療で 6 か月後の評価は，good〜excellent（>75%）であり，再発や瘢痕は見られなかった．さらに Köse[8)]は，618 名 1,545 病変の境界型の母斑細胞母斑に対して，CO_2レーザーをそれ以外の論文とは異なるフラクショナルモードで照射することを試みた．その結果，1 回で改善が見られたものは 85%，2 回が 8%，3 回が 5%，それ以上は 2% であり，Global Assessment Scale（GAS）では患者の 97%，施術した医師の 95% が excellent〜good と評価していた．また．ダーモスコピーは施術後の経過観察に有用であることを同時に報告している．なお，副作用としては，線維化が 1%，色素沈着が 2%，陥凹形成が 1%，紅斑が 1%，瘢痕 1.5%，色素脱失が 1.5% で見られたことを報告している．一方，Er:YAG レーザーについても，Baba ら[9)]は 14 名，28 病変の色素性母斑の治療を行ったところ，臨床的には 100%．組織学的にも 96% の患者で完全除去が可能で

あった．Lee ら[10]は Er:YAG とロングパルスアレキサンドライトレーザーの複合治療で 24 名 59 病変の congenital melanocytic nevi の除去を行って，quartile grading scale 3.6±0.7 の良好な結果を得ている．

Eggen ら[11]は，melanocytic nevus のレーザー治療に対して，2017 年以前の systematic review を行った．その結果，蒸散が可能なレーザー（ablative laser）を使っての治療は，6 報 55 名の英文報告で見られ，そのうち 5 報は CO_2レーザー，1 報は Er:YAG レーザーを使用した治療であり，特に前者では色素除去率 75％以上（excellent）と評価された症例数が 60％であり有用であった．副作用として色素再発が 21.7％に見られた．さらに，蒸散可能なレーザーと Q スイッチ付きレーザーとの複合治療が 6 報 109 名，ablative laser とノーマルモードレーザーとの複合治療が 2 報 11 名で報告されている．これらにおいては excellent の評価が得られた症例数は 69.8％，および 100％とさらに高く，一方，色素再発した症例は 13.2％，18.2％といずれも低かった[11]．すなわち，ablative laser は単独でも，複合治療においてもエビデンスレベルが高い治療法と考えられた．

一方，メラニン色素病変用の Q スイッチ付きレーザーで単独治療した英文報告は 8 報 125 名でみられ，ノーマルモードの単独治療では 3 報 10 名，Q スイッチ付きレーザーとノーマルモードの複合治療では 5 報 65 名の報告がみられた．色素除去率 75％以上で excellent の評価が得られた症例数はそれぞれ 43.9％，40％，56.5％と ablative laser を使っての治療よりも低い値であった．また，色素再発した症例数も 50.6％，0％，53.8％と比較的高値であった[11]．Bray ら[12]も，12 報の英文報告から review を行い，Q スイッチ付きとノーマルモードのルビーレーザーの複合治療の有用性を報告しているが，これらのメラニン色素病変用のレーザー光では，本項で取り上げる厚みや深在病変がある皮膚の良性小腫瘍の病変（ホクロ）を治療の対象とした場合，深部への到達は不十分となるため，治療成績はこれらの値よりも低下することが予想された．

2. イ ボ

脂漏性角化症（SK）では液体窒素が第一選択の治療法となっている[13]．しかしながら，手早くきれいに SK を除去する方法として，CO_2レーザーもしばしば選択され得る治療手段である[14]．Penev ら[15]は，顔面，体幹に SK が多発した患者に対して，CO_2レーザーによる完全除去を行い，施術前と施術 6 か月後の 2 回，11 項目からなる自分自身の外観評価（Appearance self-esteem assessment scale）を行った．その結果，統計学的に有意な改善が認められ，明らかな副作用は見られなかった．また，その外観評価には明らかな男女差は見られなかったと報告している．

Er:YAG レーザーを用いた SK 治療については，Gurel ら[16]が，Er:YAG レーザーと液体窒素凝固術を用いたランダム化比較試験を行った．その結果，Er:YAG レーザーでは完全治癒が 100％．一方，液体窒素凝固術では 68％と有意差が見られた（$p<0.01$）．さらに，炎症後色素沈着の副作用も Er:YAG においては液体窒素よりも有意に少なかった．さらに，Er:YAG レーザーにおいては，SK の再燃もメスを使用した削皮術より有意に少なかった[17]．Sayan ら[18]の 547 名の患者の治療経験では，Er:YAG レーザーによる治療では SK の再燃は見られなかったが，日光角化症の場合には 2.5％の再発率であった．

次に表皮母斑においては，Park ら[19]は，表皮母斑の患者 20 名を Er:YAG レーザーで 1 回治療を行い，24 か月の時点で有意な改善がみられ，瘢痕などの副作用は見られなかった．Michel ら[20]は 5 名，Boyce と Alster[21]は 3 名，Paradela ら[22]は 25 名の患者で CO_2レーザーによる治療を行って，臨床的に明らかな改善を報告している．Alonso-Castro ら[23]は 20 名（疣贅状表皮母

斑 15 名，炎症性線状疣贅状表皮母斑 5 名）の患者で，CO_2レーザーの結果を長期経過観察した結果，サイズ減少が 50％以下のものが 50％，75％以下のものが 30％と好成績であった．Pearson ら[24]は 6 名の患者で，Er:YAG レーザーの結果を 6〜60 か月間の経過観察した結果，すべての患者で美容的には excellent と評価されたが，色素脱失が 2 名，瘢痕が 2 名，再発が 1 名でみられた．

Osman ら[25]は，疣贅状表皮母斑の患者 20 名において，無作為に CO_2レーザー，もしくは Er:YAG レーザーを用いたランダム化比較試験を行った．それぞれで 1 回のレーザー蒸散治療を行い，6 か月後に臨床写真とダーモスコープ写真を使って盲検で評価を行った．その結果，両レーザーには効果の差はなく，ともに著明な改善が見られ，紅斑をはじめとした副作用にも有意差は見られなかった．ただし，両者には上皮化の速度に有意差が見られ，CO_2レーザーは上皮化するまでに 13.5 日かかった．それに対して Er:YAG レーザーは上皮化するまでに 7.9 日で，後者で上皮化が有意に早かった（$p<0.0005$）．なお，再発率については，Er:YAG レーザー治療では 30％であったのにも関わらず，CO_2レーザーは再発が見られなかった．

10 名の委員中で推奨度 1 が 7 名．推奨度 2 が 3 名であった．小腫瘍の中にはレーザー機器による治療を強く推奨することができないものが含まれることを加味した結果，推奨度2とした．

文　献

1）森田泰鎮，谷野隆三郎，宮坂宗男ほか．顔面皮膚良性小腫瘍に対する炭酸ガスレーザー治療の検討．日レ医会誌，**8**(3)：245-246，1987.

2）宮田成章．イチからはじめる美容医療機器の理論と実践．全日本病院出版会，2013.

3）Kelly AP. Keloids. Dermatol Clin, **6**(3)：413-424, 1988.

4）皮膚科医・形成外科医のためのレーザー治療スタンダード 確かな治療を行うための知っておくべき知識と正しい手技．河野太郎編．羊土社，2017.

5）山田裕道．炭酸ガスレーザー治療器の分類．日レ医会誌，**38**(2)：87-91，2017.

6）斉藤　浩，梁取明彦，山崎雙次．炭酸ガスレーザーによる母斑細胞母斑の治療経験．Skin Surgery，**1**(1)：61-64，1992.

7）Ali Mohamed G, Gamal Ahmed D. Ultra-pulsed carbon dioxide laser for the treatment of melanocytic nevi. Cosmetol J, **3**(1)：000118, 2019.

8）Köse O. Carbon dioxide ablative laser treatment of acquired junctional melanocytic nevi. J Cosmet Dermatol, **20**(2)：491-496, 2021.

9）Baba M, Bal N. Efficacy and safety of short-pulse erbium:YAG laser in the treatment of acquired melanocytic nevi. Dermatol Surg, **32**(2)：256-260, 2006.

10）Lee SE, Choi JY, Hong KT, et al. Treatment of acquired and small congenital melanocytic nevi with combined Er:YAG laser and long-pulsed alexandrite laser in Asian skin. Dermatol Surg, **41**(4)：473-480, 2015.

11）Eggen CAM, Lommerts JE, van Zuuren EJ, et al. Laser treatment of congenital melanocytic naevi：a systematic review. Br J Dermatol, **178**(2)：369-383, 2018. 並びに Table S1-2.

12）Bray FN, Shah V, Nouri K. Laser treatment of congenital melanocytic nevi：a review of the literature. Lasers Med Sci, **31**(1)：197-204, 2016.

13）Jackson JM, Alexis A, Berman B, et al. Current understanding of seborrheic keratosis：prevalence, etiology, clinical presentation, diagnosis, and management. J Drugs Dermatol, **14**(10)：1119-1125, 2015.

14）Fitzpatrick RE, Goldman MP, Ruiz-Esparza J. Clinical advantage of the CO_2 laser superpulsed mode. Treatment of verruca vulgaris, seborrheic keratosis, lentigines and actinic cheilitis. J Dermatol Surg Oncol, **20**(7)：449-456, 1994.

15）Penev J, Balabanova M, Bakardzhiev I. Strategy of aesthetic laser removal of multiple seborrheic kerato-

sis and effects on appearance' self-esteem and well-being. Clin Res Dermatol Open Access, **6**(4)：1-9, 2019.

16) Gurel MS, Aral BB. Effectiveness of erbium:YAG laser and cryosurgery in seborrheic keratoses：randomized, prospective intraindividual comparison study. J Dermatolog Treat, **26**(5)：477-480, 2015.

17) Wollina U. Erbium-YAG laser therapy—analysis of more than 1,200 treatments. Glob Dermatol, **3**(2)：268-272, 2016.

18) Sayan A, Sindel A, Ethunandan M, et al. Management of seborrhoeic keratosis and actinic keratosis with an erbium:YAG laser—experience with 547 patients. Int J Oral Maxillofac Surg, **48**(7)：902-907, 2019.

19) Park JH, Hwang ES, Kim SN, et al. Er:YAG laser treatment of verrucous epidermal nevi. Dermatol Surg, **30**(3)：378-381, 2004.

20) Michel JL, Has C, Has V. Resurfacing CO_2 laser treatment of linear verrucous epidermal nevus. Eur J Dermatol, **11**(5)：436-439, 2001.

21) Boyce S, Alster T. CO_2 laser treatment of epidermal nevi：long-term success. Dermatol Surg, **28**(7)：611-614, 2001.

22) Paradela S, Del Pozo J, Fernández-Jorge B, et al. Epidermal nevi treated by carbon dioxide laser vaporization：a series of 25 patients. J Dermatolog Treat, **18**(3)：169-174, 2007.

23) Alonso-Castro L, Boixeda P, Reig I, et al. Carbon dioxide laser treatment of epidermal nevi：response and long-term follow-up. Actas Dermosifiliogr, **103**(10)：910-918, 2012.

24) Pearson IC, Harland CC. Epidermal naevi treated with pulsed erbium:YAG laser. Clin Exp Dermatol, **29**(5)：494-496, 2004.

25) Osman MAR, Kassab AN. Carbon dioxide laser versus erbium:YAG laser in treatment of epidermal verrucous nevus：a comparative randomized clinical study. J Dermatol Treat, **28**(5)：452-457, 2017.

第2章　シワ・タルミ【改訂・追加】

第1節　シワ・タルミに対するレーザー等の機器治療

基礎知識

シワとタルミの改善のために使用される主なレーザー等機器としては，フラクショナルレーザー療法（fractional laser skin resurfacing：FLSR），高周波治療（radio frequency：RF），高密度焦点式超音波治療法（high intensity focused ultrasound：HIFU）などが挙げられる．

FLSR は，2004 年に Manstein ら[1]が提唱した fractional photothermolysis の理論に基づいたレーザー治療である．このレーザー治療の特徴は，極めて微細な照射径（0.08〜0.3 mm）のレーザー光（micro laser beam）を細かい間隔で照射して，皮膚を円柱状に蒸散，もしくは熱凝固する．この操作で皮膚の内部組織に修復・再生機序を誘導することにより，シワやタルミを改善させる．治療部位における照射後の治癒も早く，色素沈着や瘢痕形成などの合併症を生じるリスクも低くなる[2)3)]．

本療法は，1）皮膚内部の組織を円柱状に熱凝固・変性させるだけの Er：glass fiber レーザー（1540/1550/1565 nm）や Nd：YAG レーザー（1440 nm）などの non-ablative laser を使用した非蒸散型と，2）レーザーで皮膚組織を円柱状に蒸散して，一時的に中空にしてしまう炭酸ガス（CO_2）レーザー（10600 nm），Er：YSGG レーザー（2790 nm），Er：YAG レーザー（2940 nm）などの ablative laser を使用した蒸散型[2)〜4)]の 2 つに大きく分けられる．

RF はラジオ波とも呼ばれる，おおむね数 10 kHz〜30 GHz 程度の波長領域をエネルギー源として，誘電加熱の原理に基づいて誘電率の高い分子を激しく運動させて皮膚内部を局所的に温め，組織の修復・再生機序を誘導するもので，シワとタルミの改善が期待できる[5)6)]．表面のハリ感や肌質を改善させる機序としては，皮膚膠原線維の軽度の炎症・浮腫（膨化作用）による即時性の反応と，熱破壊に伴う組織の再構築により数か月かけて生じる遅発性の反応によるものが考えられており，実際の臨床では，外見上明らかな改善が見られるのは顔面下外側の変化が大きいと言われている．本療法には，単極方式（モノポーラ）と双極方式（バイポーラ）があり，前者は 2002 年に眼周囲のシワの改善，2004 年にはシワの改善を目的とした美容用の RF 治療器として，米国 FDA（食品医薬品局）から承認を得ている．また，近年では後者の亜型として極細の微小電極やマイクロニードルなどを使って，小さな照射径の高周波を細かく分散して照射するフラクショナル RF も開発されている[7)]．

HIFU は水中での伝播に優れるため，真皮網状層の中層〜下層の特異的な深さに十分なエネルギーを与えることができる[5)8)]．高エネルギーの超音波を発生させ，これを高密度に集束させることにより，真皮組織や皮下組織を熱凝固させ[9)]，皮膚組織を熱収縮させる[10)11)]．これにより真皮コラーゲン線維やエラスチン線維の新生，表在性筋膜群（superficial musculoaponeurotic system：SMAS）の引き締め[12)]などを行い，皮膚のタルミの改善（リフトアップ）やハリの改善（引き締め効果，タイトニング）などを誘導することができる[9)13)]．

文　献

1）Manstein D, Herron GS, Sink RK, et al. Fractional photothermolysis：a new concept for cutaneous remodeling using microscopic patterns of thermal injury. Lasers Surg Med, **34**(5)：426-438, 2004.

2）宮田成章．イチからはじめる美容医療機器の理論と実践．Ⅱ．治療　3．しわやたるみの機器治療．119-123，全日本病院出版会，東京，2013.

3）須賀　康．機器を用いたシワの改善．美容皮膚を日常診療に活かそう～特にシワについて．皮膚科セミナリウム．日皮会誌，**126**：2077-2083，2016.
4）山田秀和，中川園子．レーザー，光治療の現状．フラクショナル機器について．日美皮会誌，**23**：89-94，2013.
5）宮田成章．【美容皮膚科外来の実際～美容皮膚科領域の治療技術の進歩～】9．たるみの機器治療．BEAUTY，**1**：63-70，2018.
6）Alexiades-Armenakas M, Dover JS, Arndt KA. Unipolar radiofrequency treatment to improve the appearance of cellulite. J Cosmet Laser Ther, **10**(3)：148-153, 2008.
7）Hruza G, Taub AF, Collier SL, et al. Skin rejuvenation and wrinkle reduction using a fractional radiofrequency system. J Drugs Dermatol, **8**(3)：259-265, 2009.
8）河野太郎．【美容皮膚科外来の実際～美容皮膚科領域の治療技術の進歩～】2．シワのレーザー・高周波・超音波治療．BEAUTY，**1**：14-18，2018.
9）Minkis K, Alam M. Ultrasound skin tightening. Dermatol Clin, **32**(1)：71-77, 2014.
10）Gliklich RE, White WM, Slayton MH, et al. Clinical pilot study of intense ultrasound therapy to deep dermal facial skin and subcutaneous tissues. Arch Facial Plast Surg, **9**(2)：88-95, 2007.
11）宮田成章．高密度焦点式超音波による顔面たるみ治療．日美外報，**32**(2)：64-69，2010.
12）White WM, Makin IR, Barthe PG, et al. Selective creation of thermal injury zones in the superficial musculoaponeurotic system using intense ultrasound therapy：a new target for noninvasive facial rejuvenation. Arch Facial Plast Surg, **9**(1)：22-29, 2007.
13）Gutowski KA. Microfocused ultrasound for skin tightening. Clin Plast Surg, **43**(3)：577-582, 2016.

（令和元年度美容医療診療指針　日美外報，42：110-111，2020.）

CQ 2-1-1　フラクショナルレーザー療法（FLSR）はシワ，タルミに有効か？

推奨度　2　（治療を希望する患者には，行うことを弱く推奨する）

推奨文　効果は外科手術や注入剤を用いた治療に及ばないが，瘢痕形成は稀であり体内に異物を残さないため，非外科的な方法でシワ，タルミの改善を希望する患者の選択肢の１つとして行うことを弱く推奨できる．

有効性・安全性・承認状況

有効性：あり

安全性：色素沈着，熱傷，瘢痕形成などの副作用に注意が必要である．

承認状況：炭酸ガス（CO_2）レーザーの本体については国内承認が取れているものが多いが，フラクショナル照射に必要なレーザー機器のアタッチメントについては現段階では１種類のみが医療機器として国内承認が取れている．

エビデンス：A；3，B；6，C；5

解説文

フラクショナルレーザー療法（fractional laser skin resurfacing：FLSR）の有用性に関しては，少なくとも３件のランダム化比較試験が報告されている[1)～3)]．Dainichi ら[1)]は痤瘡をもつ12名の日本人に対して，左右ランダムに片側だけ２セッションの1540 nm フラクショナル Er：glass レーザー（FLSR-Er：glass）を施術し，４週間後に顔面のイメージング解析を行ったところ，施術側で統計学的に有意なリフトアップ効果があったことを報告している．

Talasila ら[2]は 17 名の患者の眼周囲のシワに対して，FLSR-Er：glass と高密度焦点式超音波治療法（high intensity focused ultrasound：HIFU）を用いた半顔無作為化臨床試験（split-face randomized clinical trial）を行い，照射 1 か月後と 3 か月後で評価したところ，両者とも同等の高い有効性がみられたが，HIFU との有意差はみられなかった．また，Lee ら[4]は，25 名の患者で波長 1550 nm の FLSR-Er：glass を使って本療法を施行し，約 80％の患者で中等度以上のシワの改善を認めた．Rerknimitr ら[5]も，患者 20 名の前額半側に FLSR-Er：glass を照射して，4 週間後に反対のコントロール側と比較したところ，有意な効果を認めたが，改善スコアはその後，徐々に低下する傾向があった．

一方，Er：YAG レーザーは水への吸収が非常に高い．Ciocon ら[6]は FLSR-Er：YAG を眼周囲のシワを主訴とする患者 11 名に照射して効果を検討したところ，シワ改善スコアと Fitzpatrick wrinkle score で，統計学的に顕著な改善がみられ，有効性を報告した．また，特記すべき副作用もみられなかった．Borges ら[7]は 18 名の患者に対して，左右ランダムに片側だけに 1 セッションの FLSR-Er：YAG（2940 nm）を施術し，もう片側には 3 回の FLSR-Er：glass（1540 nm）を施術して 3 か月後の結果を比較検討した．その結果，臨床的，組織学的な検討では両者に有意差はなく，FLSR-Er：YAG 1 回の施術は，FLSR-Er：glass 3 回の施術と同等の効果であった．一方では，FLSR-Er：YSGG で加療した顔面の角質水分量の変化は，施術 1 か月後において有意な上昇がみられ，同様に粘弾性（R2）でも施術 1 か月後の時点で改善が有意にみられた．このように皮膚の生理機能を向上させることも FLSR がシワ，タルミの改善に有効な理由の 1 つであることが示唆された[8]．

CO_2レーザーも水への吸収率が高いため，組織を蒸散・再生する作用が強い．FLSR-CO_2は皮膚組織を細かく円柱状に蒸散することにより，皮膚の内部組織に修復・再生機序を誘導するが，Naouri ら[9]によると，本レーザーは治療後の高解像度超音波画像では，真皮のコラーゲン線維の増生が明らかであり，1 回の照射でも真皮の厚さ（dermal thickness）が有意な増加を示した．しかしながら，Karsai ら[3]が患者 28 名に対して，施術 3 か月後に Fitzpatrick wrinkle score を測定して解析したところ，有意な改善がみられたが，その効果はいずれも限定的なものであった．Kohl ら[10]は，FLSR-CO_2を 24 名の女性患者に照射したところ，患者の Skin-related quality of life，patient satisfaction がともに上昇した．

いずれのレーザーを使用した FLSR の検討でも特記すべき副作用は見られず，安全に施術できたことが報告されている．以上より，FLSR はシワ，タルミ改善のための選択肢の 1 つとして行うことを推奨できる．

文　献

1）Dainichi T, Kawaguchi A, Ueda S, et al. Skin tightening effect using fractional laser treatment：I. A randomized half-side pilot study on faces of patients with acne. Dermatol Surg, **36**（1）：66-70, 2010.［Epub 2009 Nov 3］

2）Talasila S, Geisler A, Paghdal K, et al. Effectiveness of fractional 1550 nm laser versus focused ultrasound for the treatment of periorbital rhytids：a randomized clinical trial. Am Soc Laser Med Surg, **50**：S35, 2018.

3）Karsai S, Czarnecka A, Jünger M, et al. Ablative fractional lasers（CO_2 and Er：YAG）：a randomized controlled double-blind split-face trial of the treatment of peri-orbital rhytides. Lasers Surg Med, **42**（2）：160-167, 2010.

4）Lee H, Yoon JS, Lee SY. Fractional laser photothermolysis for treatment of facial wrinkles in Asians. Korean J Ophthalmol, **23**：235-239, 2009.

5）Rerknimitr P, Pongprutthipan M, Sindhuphak W. Fractional photothermolysis for the treatment of facial

wrinkle in Asians. J Med Assoc Thai, **93** Suppl 7：S35-S40, 2010.

6）Ciocon DH, Hussain M, Goldberg DJ. High-fluence and high-density treatment of perioral rhytides using a new, fractionated 2,790-nm ablative erbium-doped Yttrium Scandium Gallium Garnet Laser. Dermatol Surg, **37**(6)：776-781, 2011.

7）Borges J, Cuzzi T, Mandarim-de-Lacerda CA, et al. Fractional erbium laser in the treatment of photoaging：randomized comparative, clinical and histopathological study of ablative(2940 nm)vs. non-ablative (1540 nm)methods after 3 months. An Bras Dermatol, **89**(2)：250-258, 2014.

8）Kimura U, Kinoshita A, Osawa A, et al. Biophysical evaluation of fractional laser skin resurfacing with an Er：YSGG laser device in Japanese skin. J Drugs Dermatol, **11**(5)：637-642, 2012.

9）Naouri M, Atlan M, Perrodeau E, et al. High-resolution ultrasound imaging to demonstrate and predict efficacy of carbon dioxide fractional resurfacing laser treatment. Dermatol Surg, **37**(5)：596-603, 2011.［Epub 2011 Mar 29］

10）Kohl E, Meierhöfer J, Koller M, et al. Fractional carbon dioxide laser resurfacing of rhytides and photoaged skin—a prospective clinical study on patient expectation and satisfaction. Lasers Surg Med, **47**(2)：111-119, 2015.［Epub 2015 Feb 4］

（令和元年度美容医療診療指針　日美外報，42：111-113，2020.）

CQ 2-1-2　高周波（RF）によるシワ，タルミ治療は有効か？

推奨度　2　（治療を希望する患者には，行うことを弱く推奨する）

推奨文　効果は外科手術や注入剤を用いた治療に及ばないが，瘢痕形成は稀で，体内に異物を残さないため，非外科的な方法でシワ，タルミの改善を希望する患者の選択肢の１つとして行うことを弱く推奨できる．

有効性・安全性・承認状況

有効性：あり

安全性：比較的安全であるが，熱傷，瘢痕形成などの副作用に注意が必要である．

承認状況：現段階では１種類のみが医療機器として国内承認が取れている．

エビデンス：A；0，B；3，C；7

解説文

高周波治療（radio frequency：RF）の有用性については，１件のランダム化比較試験の報告に留まる[1]．この報告は25名の健常人に対して，施術前に両腕の皮膚にPinpoint micro-tattoosを入れることにより，盲検で片腕に１パスのRF照射（6.78 MHz），反対側には複数パスの照射を２週間の間隔を空けて２回施術し，その前後で皮膚表面に描かれる四角形の４辺の長さの合計値を測定するものである．その結果，合計値に有意差がみられ，RFで皮膚表面の面積が縮小していることを証明した．それ以外にも今回は対象としていない家庭用の市販RFで類似のランダム化比較試験の報告[2]がある．

モノポーラRFは，表層での誘電加熱を抑え，より深部で加熱させることができ，広範囲の加熱も可能であるため，現在のタルミ治療の主流となっている[3)〜6)]．Taubら[7]は17名の被験者に，スキンタイトニングを目的に4 MHzのモノポーラRFを使ったコホート研究を行った．6か月で6回の施術を行った結果，客観指標で施術終了直後には約50％の改善率がみられ，さらに最終施術の6か月後でも約30〜50％の改善率が維持されていた．

バイポーラ RF については，2 つの極をもつ先端部を直接照射部に接触させ，その間に発生した電極によって加熱するため，ごく浅い層が発熱の主体であり，表面的な引き締め効果が中心となる[3)6)]．Akita ら[8)]は，10 名の日本人女性に対してフラクショナルレーザー療法（fractional laser skin resurfacing：FLSR）とバイポーラ RF を組み合わせた治療を 2 か月間行った後に，シワのグレードスコアを用いた画像評価を行ったところ，外眼角外側のシワと下眼瞼のシワでは（*P<0.05）で有意な改善がみられた．また，鼻唇溝については主観的な評価において，60％でシワ（wrinkles）とタルミ（sagging）を安全に改善できたと報告している．同様に Lee ら[9)]の報告では客観的評価で中等度（26～50％）の改善と肌のキメ，ハリ，明るさ，総合の各評価項目でスコアの改善がみられ，タルミスコアの平均値は 5.46 から 4.05 へと低下した．

フラクショナル RF は，小さな照射径の RF を一定の距離間隔で多数照射する仕組みになっており，FLSR[10)]とは発生する熱の拡散や伝導が異なるため，より深層に熱作用を与えると言われている．極細の直径 200 μm のマイクロニードルなどを使用する方法と非侵襲的な微小電極によるものと大きく 2 つの照射方法があるが，極小範囲に強いラジオ波を流すことにより，シワを改善させる作用がある[6)]．Man ら[11)]は患者 15 名，Bloom ら[12)]は患者 25 名に対してバイポーラ RF を使ったフラクショナル照射を行い，シワ，キメの乱れ，小ジワなどの有意な改善が可能であった．

いずれの機器でも，副作用としては照射時～照射後には，一過性の非持続性の疼痛，軽度の発赤，腫脹，痂皮，紫斑などが出現することがある．熱傷，炎症後色素沈着，瘢痕や壊死などの合併症の頻度は低いが，予防のためには，高い粒子線量（フルエンス）で 1 回照射するよりも，低いフルエンスで複数回のパスを行う方法が選択される[10)]．比較的安全な治療法であるため，非外科的にシワ，タルミを改善させたいと思っている患者の選択肢の 1 つとして推奨できる．

文　献

1）Alam M, Pongprutthipan M, Nanda S, et al. Quantitative evaluation of skin shrinkage associated with non-invasive skin tightening：a simple method for reproducible linear measurement using microtattoos. Lasers Med Sci, **34**（4）：703-709, 2019.［Epub 2018 Oct 3］

2）Nobile V, Michelotti A, Cestone E. A home-based eyebrows lifting effect using a novel device that emits electrostatic pulses containing RF energy, resulting in high frequency, low level transdermal microcurrent pulsations：Double blind, randomized clinical study of efficacy and safety. J Cosmet Laser Ther, **18**：234-238, 2016.

3）須賀　康：機器を用いたシワの改善．美容皮膚を日常診療に活かそう～特にシワについて．皮膚科セミナリウム．日皮会誌，**126**：2077-2083，2016.

4）新橋　武：高周波（radiofrequency）による non-surgical skin tightening．日美外報，**26**（4）：169-176，2004.

5）櫛方暢晴，根岸　圭，竹内かおりほか．Radio frequency（RF）による Skin tightening 治療の経験．日美外報，**26**（3）：141-151，2004.

6）宮田成章．【美容皮膚科外来の実際～美容皮膚科領域の治療技術の進歩～】9．たるみの機器治療．BEAUTY，**1**：63-70，2018.

7）Taub AF, Tucker RD, Palange A. Facial tightening with an advanced 4-MHz monopolar radiofrequency device. J Drugs Dermatol, **11**（11）：1288-1294, 2012.

8）Akita H, Sasaki R, Yokoyama Y, et al. The clinical experience and efficacy of bipolar radiofrequency with fractional photothermolysis for aged Asian skin. Exp Dermatol, **23** Suppl 1：37-42, 2014.

9）Lee HS, Lee DH, Won CH, et al. Fractional rejuvenation using a novel bipolar radiofrequency system in Asian skin. Dermatol Surg, **37**（11）：1611-1619, 2011.［Epub 2011 Aug 29］

10）Manstein D, Herron GS, Sink RK, et al. Fractional photothermolysis：a new concept for cutaneous remodeling using microscopic patterns of thermal injury. Lasers Surg Med, **34**（5）：426-438, 2004.

11）Man J, Goldberg DJ. Safety and efficacy of fractional bipolar radiofrequency treatment in Fitzpatrick skin types Ⅴ-Ⅵ. J Cosmet Laser Ther, **14**(4)：179-183, 2012.
12）Bloom BS, Emer J, Goldberg DJ. Assessment of safety and efficacy of a bipolar fractionated radiofrequency device in the treatment of photodamaged skin. J Cosmet Laser Ther, **14**(5)：208-211, 2012.

（令和元年度美容医療診療指針　日美外報，42：113-114，2020.）

CQ 2-1-3　高密度焦点式超音波治療法（HIFU）による治療はシワ，タルミに有効か？

推奨度　2　（治療を希望する患者には，行うことを弱く推奨する）

推奨文　効果は外科手術や注入剤を用いた治療に及ばないが，瘢痕形成は稀で，体内に異物を残さないため，合併症の危険性が低く，タルミ治療の選択肢の１つとして行うことを弱く推奨できる．

有効性・安全性・承認状況

有効性：あり
安全性：副作用として瘢痕形成，神経麻痺などが挙げられ，十分な注意が必要である．
承認状況：すべて国内未承認．
エビデンス：A；3，B；3，C；5

解説文

高密度焦点式超音波治療法（high intensity focused ultrasound：HIFU）の有用性に関しては，少なくとも３件のランダム化比較試験が報告されている[1)〜3)]．実臨床においては，Alam ら[1)]が35名の患者で検討を行った報告を嚆矢とするが，90日後には86％の患者で著明改善がみられた．また，Lee ら[2)]は12名の女性患者で二重盲検法での検討を行ったところ，90％に客観的な改善がみられた．さらに，Jung ら[3)]は20名の韓国人患者に対して，２種類の HIFU 機器を盲検，split-face study で照射し，タイトニング（顔面引き締め）の効果を比較検討した．患者と医師の双方で質的な評価と臨床写真を用いた量的な評価が行われたが，照射時の疼痛には有意差がみられたものの，有効性，安全性については２つの機器の間で有意差はみられなかった．それ以外のこれまでの様々な HIFU 機器を使用しての検討では，58.1％〜91％の患者で臨床的な改善がみられている[4)〜9)]．

Park ら[8)]は，シワやタルミ（laxity）を有する韓国人患者20名（女性18名，男性２名）に１回のみ HIFU を施行し，3〜6か月後に評価した．その結果，下顎ライン，頬部，口囲は HIFU の施術前後で臨床的に有意差が出やすい部位であることが判明した．

本機器では皮膚に施術した際の副作用として，照射時〜照射後に，一過性で非持続性の疼痛，発赤，浮腫，紫斑などが出現することがある．Aşiran Serdar ら[9)]は，施術時に25.3％に疼痛が，6.7％に一過性の発赤が発現したと報告している．また，レーザーのように選択的に組織を破壊することができないため，解剖学的な知識がないと皮下の神経や血管，筋肉などを傷害し，それに対応した副作用を発症する恐れがある．顔面の運動神経麻痺の副作用は症例報告に留まるが[10)]，Sasaki and Tevez[11)]は HIFU 施術後に眼窩上神経の支配領域にしびれや過敏性などの一過性の皮膚異常感覚を生じた３名の患者と，下顎にしびれを生じた４名の患者を報告している．

HIFU は 2009 年に眉のリフトアップ（タルミ改善）の効能で米国 FDA（食品医薬品局）から認可されており，その後には顎下，頚部のリフトアップ，デコルテのシワ改善についても追加承認を受けている．それ以外にも眼の周囲や顔面下側などでも効果がみられる．以上より，合併症の危険性も低いことから，HIFU はシワ，タルミ改善のために行うことを選択肢の 1 つとして推奨できる．

文　献

1）Alam M, White LE, Martin N, et al. Ultrasound tightening of facial and neck skin：a rater-blinded prospective cohort study. J Am Acad Dermatol, **62**(2)：262-269, 2010.

2）Lee HS, Jang WS, Cha YJ, et al. Multiple pass ultrasound tightening of skin laxity of the lower face and neck. Dermatol Surg, **38**(1)：20-27, 2012.

3）Jung HJ, Min J, Seo HM, et al. Comparison of effect between high intense focused ultrasound devices for facial tightening：Evaluator-blinded, split-face study. J Cosmet Laser Ther, **18**(5)：252-256, 2016.[Epub 2016 Apr 21]

4）Fabi SG, Goldman MP. Retrospective evaluation of micro-focused ultrasound for lifting and tightening the face and neck. Dermatol Surg, **40**(5)：569-575, 2014.

5）Suh DH, Shin MK, Lee SJ, et al. Intense focused ultrasound tightening in Asian skin：clinical and pathologic results. Dermatol Surg, **37**(11)：1595-1602, 2011.[Epub 2011 Aug 1]

6）Chan NPY, Shek SYN, Yu CS, et al. Safety study of transcutaneous focused ultrasound for non-invasive skin tightening in Asians. Lasers Surg Med, **43**(5)：366-375, 2011.

7）Oni G, Hoxworth R, Teotia S, et al. Evaluation of a microfocused ultrasound system for improving skin laxity and tightening in the lower face. Aesthet Surg J, **34**(7)：1099-1110, 2014.[Epub 2014 Jul 2]

8）Park H, Kim E, Kim J, et al. High-intensity focused ultrasound for the treatment of wrinkles and skin laxity in seven different facial areas. Ann Dermatol, **27**(6)：688-693, 2015.[Epub 2015 Dec 7]

9）Aşiran Serdar Z, Aktaş Karabay E, Tatlıparmak A, et al. Efficacy of high-intensity focused ultrasound in facial and neck rejuvenation. J Cosmet Dermatol, **19**(2)：353-358, 2020.[Epub 2019 May 29]

10）MacGregor JL, Tanzi EL. Microfocused ultrasound for skin tightening. Semin Cutan Med Surg, **32**(1)：18-25, 2013.

11）Sasaki GH, Tevez A. Clinical efficacy and safety of focused-image ultrasonography：a 2-year experience. Aesthet Surg J, **32**(5)：601-612, 2012.

（令和元年度美容医療診療指針　日美外報，42：115-116，2020.）

第 2 節　シワ・タルミに対する吸収性フィラー（充填剤）注入治療【改訂】

基礎知識

フィラー注入とは，ヒアルロン酸製剤に代表される皮膚充填剤（フィラー）を真皮層～皮下深層に注入し，顔面のシワの改善，骨や脂肪のボリュームロスの補填，形状の補正等を図る施術である．短時間の治療で，シワ・タルミ・形状の改善など，様々な若返り効果を得ることができる．注入する量や部位，注入方法によって，気になるシワを少し目立たなくするなどの微細な変化から，ある程度大きな変化まで得ることが可能である[1]．吸収性フィラーは，生理的に吸収されるため，その治療は可逆性であるという大きな特長を有しており，美容治療初心者にも敷居が低い施術と言える．

代表的な吸収性フィラーであるヒアルロン酸は，ムコ多糖類の 1 種で身体の構成成分の 1 つである．器官または種特異性を持たないため，理論的にはアレルギー反応のリスクはないと言ってよい[2]．したがって注入前の皮内テストは不要である．稀に報告されるヒアルロン酸製

剤注入を起因としたアレルギー反応[3]は，製剤の生成過程で含まれる少量のタンパク質や，架橋剤 BDDE（1,4-butanediol diglycidyl ether：1,4-ブタンジオールジグリシジルエーテル）によるものであると考えられている．注入されたヒアルロン酸製剤は，生体内のヒアルロン酸と同様に，体内に存在するヒアルロン酸分解酵素（ヒアルロニダーゼ）により緩徐に分解吸収されるが，吸収までに要する期間は製剤の性質や，生体側の諸条件により変動する．ヒアルロニダーゼ製剤（本邦未承認）を注射することにより，注入されたヒアルロン酸製剤を積極的に分解除去することができるが，その分解程度は製剤によって異なり，分解されにくいものもある．吸収までに長期間を要したり，ヒアルロニダーゼ製剤に抵抗性を有するヒアルロン酸製剤は，可逆性であるというヒアルロン酸製剤の長所を失っていることに他ならないことに注意が必要である．

同じく吸収性フィラーであるコラーゲン製剤は，ウシ由来であるため，約 3%に遅延型アレルギー反応を生じる可能性がある[4]．そのために注入前に皮内テストが必要で，4 週間の経過観察の後に実際の治療が可能となる．

2020 年現在，我が国では，医療機器として承認を取得し，販売されているフィラー製剤が数種類ある．これらの製剤は，使用中に障害が起こった場合，生命や健康に重大な影響を与える恐れがあるため適正な管理が必要とされている高度管理医療機器に分類されていることからも，第一選択として承認品を選択すべきである．しかしながら承認品だけでは，多様な施術をカバーしきれないことも事実であり，承認外の製剤も使用されている．承認外の製剤については，その成分構成，製造メーカーおよび安全性に関するデータが豊富であることに加え，米国食品医薬品局（Food and Drug Administration：FDA）の承認や欧州連合加盟国基準適合マーク（CE マーク）取得の有無なども考慮し，慎重に使用すべきである．

フィラー注入に伴う合併症は急性期から慢性期まで多種多様であり，施術に際しては，その起こり得る合併症とその対処法について十分理解しておく必要がある．フィラー製剤の重篤な急性期合併症としては血行障害による失明や皮膚壊死，そして晩期合併症としてバイオフィルムや膿瘍形成などが報告されている[5)6)]．血行障害による重篤な合併症を回避するためには，顔面の解剖を理解し，正しい技術を身に付けることが重要である．現在，合併症を完全に回避する方法は存在しないため，フィラー注入に際しては，その期待される効果と合併症についての十分なインフォームド・コンセントの上，施術することが求められる．

文　献

1）岩城佳津美，乾　恭子．フィラー注入による顔面の若返り治療．日美外報，**38**（3）：81-91，2016.

2）Larsen NE, Pollak CT, Reiner K, et al. Hylan gel biomaterial：dermal and immunologic compatibility. J Biomed Mater Res, **27**（9）：1129-1134, 1993.

3）Lupton JR, Alster TS. Cutaneous hypersensitivity reaction to injectable hyaluronic acid gel. Dermatol Surg, **26**（2）：135-137, 2000.

4）Kamer FM, Churukian MM. Clinical use of injectable collagen：a three-year retrospective review. Arch Otolaryngol, **110**（2）：93-98, 1984.

5）Marusza W, Mlynarczyk G, Olszanski R, et al. Probable biofilm formation in the cheek as a complication of soft tissue filler resulting from improper endodontic treatment of tooth 16. Int J Nanomedicine, **7**：1441-1447, 2012.

6）Dumitrascu DI, Georgescu AV. The management of biofilm formation after hyaluronic acid gel filler injections：a review. Clujul Med, **86**（3）：192-195, 2013.

CQ 2-2-1　顔のシワ治療に，ヒアルロン酸製剤注入は勧められるか？

推奨度　2　（治療を希望する患者には，行うことを弱く推奨する）

推奨文　ヒアルロン酸製剤注入は，簡便な施術で顔のシワの改善が期待でき，合併症は軽微なものがほとんどであるため，推奨することができる．ただし血管内への誤注入による皮膚壊死や失明などの重篤な合併症の報告があるため，十分な注意が必要である．

有効性・安全性・承認状況

有効性：あり

安全性：合併症は軽微なものがほとんどで比較的安全である．

承認状況：承認品もあるが，未承認品も広く使用されている．

エビデンス：A；0，B；1，C；4

解説文

ヒアルロン酸製剤注入治療に関しては，観察コホート研究が1件ある[1]．ヒアルロン酸製剤は，注射器で目的とする部位に注入するだけで，顔の鼻唇溝（ほうれい線）やその他の部位のシワに対して改善効果が得られる[1]．その簡便性から，我が国でも年間14.9万件（2017年），12.4万件（2018年）と非常に多くの施術がなされており，すでに一般的な施術となっている[2]．

ヒアルロン酸製剤注入による合併症のほとんどは，腫れや痛み，発赤などの軽微なものとされている[1]．ただし血管内へ誤注入された際には，その支配領域に皮膚壊死などの障害を引き起こすが，時に支配領域を越えて失明や脳梗塞などの重篤な合併症を生じることが報告されている[3]．ヒアルロン酸製剤注入施術総数および合併症の発生数の把握が困難なため，発生率や有病率等は明らかでないが[3]，屍体解剖や動物実験によりその発生機序は解明されつつある．外頚動脈系動脈と内頚動脈系動脈の間に吻合が存在し，ヒアルロン酸製剤が外頚動脈系の顔面の皮下を走行する動脈に誤注入された際に，その吻合を介して内頚動脈系の網膜中心動脈などに閉塞が及ぶと考えられている[4)〜6)]．最近の症例集積研究では，ヒアルロン酸製剤の注入を原因とする失明は鼻部，眉間部，および前額部への注入に集中しており，顎や口唇といった顔面下部へのヒアルロン酸製剤の注入を原因とする失明の発症の報告は少ないことから，顔面内でも危険部位とそうでない部位の存在が明らかになりつつある[7]．一方，ヒアルロン酸製剤に関連する失明に対する治療としては，ヒアルロン酸の分解酵素であるヒアルロニダーゼの投与が，動脈内投与や球後注射などの種々の投与経路で試みられている[7]．有効例も報告されているが[8]，改善した症例数も少なく治療法が確立されたとは言えない．

以上より，合併症についての十分なインフォームド・コンセントは必須であるが，顔のシワ治療を希望する患者には，ヒアルロン酸製剤注入治療を行うことを勧めることができる．

文　献

1）Rohrich RJ, Hanke CW, Busso M, et al. Facial soft-tissue fillers conference：assessing the state of the science. Plast Reconstr Surg, **127**（4 Suppl）：22S-42S, 2011.

2）日本美容外科学会（JSAPS）：第2回全国美容医療実態調査最終報告書（公表用）．https://www.jsaps.com/jsaps_explore_2.html

3）Chatrtah V, Banerjee PS, Goodman G, et al. Soft-tissue filler-associated blindness：a systematic review of case reports and case series. Plast Reconstr Surg Glob Open, **7**(4)：e2173, 2019.
4）Hufschmidt K, Bronsard N, Foissac R, et al. The infraorbital artery：clinical relevance in esthetic medicine and identification of danger zones of the midface. J Plast Reconstr Aesthet Surg, **72**(1)：131-136, 2019.［非臨床研究］
5）Jitaree B, Phumyoo T, Uruwan S, et al. The feasibility determination of risky severe complications of arterial vasculature regarding the filler injection sites at the tear trough. Plast Reconstr Surg, **142**(5)：1153-1163, 2018.［非臨床研究］
6）Zheng H, Qiu L, Liu Z, et al. Exploring the possibility of a retrograde embolism pathway from the facial artery to the ophthalmic artery system in vivo. Aesthetic Plast Surg, **41**(5)：1222-1227, 2017.［非臨床研究］
7）Kapoor KM, Kapoor P, Heydenrych I, et al. Vision loss associated with hyaluronic acid fillers：a systematic review of literature. Aesthetic Plast Surg, **44**(3)：929-944, 2020.
8）Carruthers JD, Fagien S, Rohrich RJ, et al. Blindness caused by cosmetic filler injection：a review of cause and therapy. Plast Reconstr Surg, **134**(6)：1197-1201, 2014.

CQ 2-2-2　顔のシワ・タルミに，ボツリヌス菌毒素製剤とヒアルロン酸製剤の併用療法は有効か？

推奨度　2　（治療を希望する患者には，行うことを弱く推奨する）

推奨文　顔のシワ・タルミ治療に，ボツリヌス菌毒素製剤とヒアルロン酸製剤を併用することで，その治療効果が高まることが期待できるため推奨することができる．併用により合併症の危険性が増加することはないが，ヒアルロン酸製剤の血管内への誤注入による皮膚壊死や失明といった重篤な合併症が生じ得るため十分な注意が必要である．

有効性・安全性・承認状況

有効性：あり

安全性：ボツリヌス菌毒素製剤とヒアルロン酸製剤を併用することで合併症が増加することはなく，比較的安全である．ただし各製剤の合併症は生じる可能性があり，特にヒアルロン酸製剤の血管内誤注入による皮膚壊死や失明などの重篤な合併症には注意が必要である．

承認状況：承認品が存在するが，未承認品も広く使用されている．

エビデンス：A；4，B；1，C；9

解説文

1992 年の Carruthers らのボツリヌス菌毒素製剤による治療の報告は，眉間部のシワに対する治療に大きな変化をもたらした[1]．それまでの手術や皮膚充填剤（フィラー）による治療に加え，動的な眉間のシワに対してボツリヌス菌毒素製剤は標準的な治療となった．

しかしながらボツリヌス菌毒素の働きにより筋肉の動きが止められ，動的なシワが作れなくなった静止状態でも残存するシワに対しては，フィラーの使用が必要とされ，ボツリヌス菌毒素製剤とフィラーとしてのヒアルロン酸製剤の併用が開始された[2]．

顔面のシワに対するボツリヌス菌毒素製剤とヒアルロン酸製剤の併用療法の有効性については，systematic review[3] と複数の RCT[2)4)5)]，症例対照研究[6]などにより検討されている．まずボツリヌス菌毒素製剤が治療の中心と考えられていた眉間においてボツリヌス菌毒素製剤とヒアルロン酸製剤の併用療法群と，ヒアルロン酸製剤単体群でのランダム化された並行群間比較試

験が行われ，併用療法の整容性および効果の持続性において有効性が確認された[2]．その後，対象とする部位も，眉間[2]を代表とする前額部[5]，側頭部[7]の upper face だけでなく，従来はヒアルロン酸製剤が治療の中心であった口唇周囲[8]や melomental fold[6]のような lower face，そして mid face，すなわち全顔面において併用療法の有効性が確認された[9]．このような併用療法の広まりは，同時期に発表された，顔面の加齢性変化は重力だけでなく，ボリュームの喪失が大きく影響するという概念が影響していると考えられる[10][11]．

ボツリヌス菌毒素製剤とヒアルロン酸製剤の併用療法の安全性については，併用することで新たな合併症が生じたという報告は見られない[4]．しかしながら，当然ボツリヌス菌毒素製剤とヒアルロン酸製剤を単体で用いた際に生じ得る合併症のリスクがなくなるわけではない[9]．ボツリヌス菌毒素製剤には重篤な合併症は報告されていないため[12]，併用療法の合併症のほとんどはヒアルロン酸製剤によるものとなる．それは注入部位の腫れや痛み，発赤などの軽度なものが大半ではあるが[13]，特にヒアルロン酸製剤が血管内に誤注入された場合には，その支配領域の皮膚壊死や，時には支配領域を越えて失明や脳梗塞などの重篤な合併症[14]を生じる可能性があることは留意して施術する必要がある．

以上より，ボツリヌス菌毒素製剤とヒアルロン酸製剤の併用療法は，顔のシワ・タルミの改善を希望する患者に勧めることができる．ただし合併症のリスクが軽減されるわけではなく，施術前に十分な説明が必要とされる．

ボツリヌス菌毒素製剤とヒアルロン酸製剤の併用療法についての報告は，その大半が製剤メーカーからの資金援助を受けていたり，著者が製剤メーカーの役職を務めているなど何らかの利益相反を有していた．利益相反を有した研究は，診療指針作成には相応しくなく，不採用も検討されたが，多くの専門家が製剤メーカーの役職を務めている現状を鑑みて採用する方針とした．

まとめ

ボツリヌス菌毒素製剤とヒアルロン酸製剤を併用することにより，顔のシワ・タルミの改善効果の増強が期待でき，そして併用により合併症が増加することはなく，比較的安全であるため，治療を希望する患者に推奨することができる．ただし各製剤の合併症は生じる可能性があり，特にヒアルロン酸製剤の血管内誤注入による皮膚壊死や失明などの重篤な合併症には注意が必要であり，施術前に十分な説明が必要である．

文　献

1）Carruthers JD, Carruthers JA. Treatment of glabellar frown lines with C. botulinum-A exotoxin. J Dermatol Surg Oncol, **18**(1)：17-21, 1992.

2）Carruthers J, Carruthers A. A prospective, randomized, parallel group study analyzing the effect of BTX-A(Botox)and nonanimal sourced hyaluronic acid(NASHA, Restylane)in combination compared with NASHA(Restylane)alone in severe glabellar rhytides in adult female subjects：treatment of severe glabellar rhytides with a hyaluronic acid derivative compared with the derivative and BTX-A. Dermatol Surg, **29**(8)：802-809, 2003.

3）Fagien S, Carruthers J. A comprehensive review of patient-reported satisfaction with botulinum toxin type a for aesthetic procedures. Plast Reconstr Surg, **122**(6)：1915-1925, 2008.

4）Cartier H, Heden P, Delmar H, et al. Repeated full-face aesthetic combination treatment with abobotulinumtoxinA, hyaluronic acid filler, and skin-boosting hyaluronic acid after monotherapy with abobotulinumtoxinA or hyaluronic acid filler. Dermatol Surg, **46**(4)：475-482, 2020.

5）Dubina M, Tung R, Bolotin D, et al. Treatment of forehead/glabellar rhytide complex with combination botulinum toxin a and hyaluronic acid versus botulinum toxin a injection alone：a split-face, rater-blind-

ed, randomized control trial. J Cosmet Dematol, **12**(4)：261-266, 2013.

6) Custis T, Beynet D, Carranza D, et al. Comparison of treatment of melomental fold rhytides with cross-linked hyaluronic acid combined with onabotulinumtoxinA and cross-linked hyaluronic acid alone. Dermatol Surg, **36**(Suppl 3)：1852-1858, 2010.

7) Beer KR, Julius H, Dunn M, et al. Remodeling of periorbital, temporal, glabellar, and crow's feet areas with hyaluronic acid and botulinum toxin. J Cosmet Dermatol, **13**(2)：143-150, 2014.

8) Carruthers A, Carruthers J, Monheit GD, et al. Multicenter, randomized, parallel-group study of the safety and effectiveness of onabotulinumtoxinA and hyaluronic acid dermal fillers(24-mg/mL smooth, cohesive gel)alone and in combination for lower facial rejuvenation. Dermatol Surg, **36**(Suppl 4)：2121-2134, 2010.

9) Sundaram H, Liew S, Signorini M, et al. Global aesthetics consensus：hyaluronic acid fillers and botulinum toxin type A—recommendations for combined treatment and optimizing outcomes in diverse patient populations. Plast Reconstr Surg, **137**(5)：1410-1423, 2016.

10) Donath, AS, Glasgold RA, Glasgold MJ. Volume loss versus gravity：new concepts in facial aging. Curr Opin Otolaryngol Head Neck Surg, **15**(4)：238-243, 2007.

11) Lewis CD, Perry JD. A paradigm shift：volume augmentation or 'inflation' to obtain optimal cosmetic results. Curr Opin Ophthalmol, **20**(5)：389-394, 2009.

12) Jia Z, Lu H, Yang X, et al. Adverse events of botulinum toxin type A in facial rejuvenation：a systematic review and meta-analysis. Aesthetic Plast Surg, **40**(5)：769-777, 2016.

13) Rohrich RJ, Hanke CW, Busso M, et al. Facial soft-tissue fillers conference：assessing the state of the science. Plast Reconstr Surg, **127**(Suppl 4)：22S-S, 2011.

14) Chatrtah V, Banerjee PS, Goodman G, et al. Soft-tissue filler-associated blindness：a systematic review of case reports and case series. Plast Reconstr Surg Glob Open, **7**(4)：e2173, 2019.

第 3 節　シワ・タルミに対する非吸収性フィラー（充填剤）による治療

基礎知識

顔面のシワ・タルミの治療において皮膚充填剤（フィラー）の皮下注入は，比較的簡便な手技で効果が得られるため全世界で広く普及している．近年の美容医療において患者が非侵襲的治療を希望する傾向は顕著であり，2019 年の国際美容外科学会（ISAPS）の調査でも非外科治療患者数が外科手術患者数を上回った．中でもフィラー注入はボトックス注射に次いで人気の高い治療で，毎年増加傾向にある[1]．フィラーとしての注入材料には様々な種類があるが，製剤の特性で分類すると吸収性物質と非吸収性物質に大別できる．

吸収性フィラーは，コラーゲンやヒアルロン酸に代表される数か月～1 年程度で分解吸収されるものから，カルシウムハイドロキシアパタイトや Poly-L-lactic acid（PLLA）など分解吸収に数年間を要するものまで多岐に亘る．後者に加え，自家脂肪と自己幹細胞を含めて semi-permanent（半永続的）fillers と分類する方法もある[2]．

非吸収性フィラーは，炭化水素系物質（パラフィン，ワセリン，オルガノーゲン®）やシリコンゲルが乳房増大術や顔面のシワ取り目的に注入材料として使用された時代があった．近年では，ポリアクリルアミドハイドロジェル（PAAG）に代表される高分子化合物を配合して永続的な効果を期待した注入用製剤が市場に出回っている．代表的な製剤は Aquamid® で，2.5%の PAAG と 97.5%の水分から組成されるフィラーである[3]．アクリルアミドの発癌性は特に食品業界では広く知られており，国際がん研究機関（IARC）では Group 2A（Probably Carcinogenic）で発癌の可能性は高いものとして分類されている[4]．しかし，実際に生体内でアミド結合が分解されアクリルアミドモノマーにより癌が発生したという報告はまだみられていない．PAAG

フィラーには，Aquamid® の他にも亜型が多く存在する（Interfall®，Outline®，Formacryl®，Bioformacryl®，Argiform®，AmazingGel®，BioAlcamid® など）．

わが国では，全ての非吸収性フィラーは未承認である．米国では，FDA が 21 歳以上の鼻唇溝の修正もしくは頬部のにきび痕に限定して 2006 年に ArteFill® を承認している．これは骨セメントや眼内レンズに使用される Polymethylmethacrylate（PMMA）のビーズをウシコラーゲン製剤に配合したものである[5)6)]．一般的に非吸収性フィラー（＝permanent fillers）として論ずる場合，シリコンゲル，Aquamid®，ArteFill® が代表的な製剤として挙げられることが多い．

製剤の性質に依らずフィラーの合併症として感染やアレルギー，血管内塞栓など様々な報告がある[7)]が，特に非吸収性製剤は長期間異物として体内に残存するために肉芽腫形成や晩期感染など重篤な合併症を生じやすい．また，ヒアルロン酸に対するヒアルロニダーゼのような分解製剤も存在しない．注入異物が組織内に入り込むため，合併症を起こした際の製剤除去治療は困難となる．

ちなみに吸収性フィラーであっても被膜形成や線維化成分の隙間に取り込まれることにより長期残存し，permanent fillers のような振る舞いを見せる場合もある．しかし，今回の治療指針においては理論上分解経路が存在するフィラーについては，あくまでも吸収性物質として扱い，本項目では対象外とする．

文　献

1）https://www.isaps.org/wp-content/uploads/2019/12/ISAPS-Global-Survey-Results-2018-new.pdf

2）Broder KW, Cohen SR. An overview of permanent and semipermanent fillers. Plast Reconstr Surg, **118**（3 Suppl）：7S–14S, 2006.

3）de Cássia Novaes W, Berg A. Experiences with a new nonbiodegradable hydrogel（Aquamid）：a pilot study. Aesthetic Plast Surg, **27**（5）：376–380, 2003.［Epub 2003 Nov 14］

4）https://monographs.iarc.fr/agents-classified-by-the-iarc/

5）https://www.fda.gov/medical-devices/cosmetic-devices/dermal-fillers-soft-tissue-fillers

6）https://www.fda.gov/medical-devices/cosmetic-devices/dermal-fillers-approved-center-devices-and-radiological-health#materials

7）Cohen JL. Understanding, avoiding, and managing dermal filler complications. Dermatol Surg, **34**（Suppl 1）：S92–S99, 2008.

（令和元年度美容医療診療指針　日美外報，42：119-120，2020.）

CQ 2-3　顔のシワに，非吸収性フィラー製剤の注入治療は有効か？

推奨度　1　（行わないことを強く推奨する）

推奨文　非吸収性フィラー製剤の注入を推奨しない．
晩期合併症の危険性があり，除去が困難である．長期経過での安全性が確立されていない．

有効性・安全性・承認状況

有効性：（有害事象を生じなかった場合に限り）有効性あり

安全性：安全性を保証できない．

承認状況：未承認

エビデンスレベル：A；0，B；4，C；3

解説文

315 人の被験者に対して，Aquamid® と Restylane® を鼻唇溝に注入し，二重盲検，無作為化，多施設，非劣性試験を行い，12 か月の追跡期間でその安全性と有効性を検証した研究がある．主要な有効性エンドポイントは6か月時点でのシワ評価尺度（WAS）スコアの平均変化で，主要な安全性エンドポイントは，治療後 12 か月までの重篤な有害事象の割合とした．結果 Aquamid® は Restylane® と同程度の効果が得られ，有害事象は同じ発生率で発生した．有害事象はほとんどが軽度から中等度で，一時的であり，注射手順に関連していた[1]．しかし観察期間が短く，注入後 12 か月以降の中長期合併症に関しては不明である．

Aquamid® を主に鼻唇溝と口唇に注入した 251 人を多施設前向き研究で 5 年間追跡した調査では，53 件の有害事象（硬結，発赤，疼痛，感染）と 2 件の重篤な有害事象（膿瘍形成，慢性肉芽腫）が見られた[2]．

Aquamid® を顔面に注入した患者 104 名に対して後ろ向き調査を行った結果，皮下移動（3%）や浮腫（2%），疼痛（1%）の後遺症を認めた．これらを避けるために顔面へ 5 m*l* 以上の注入を避けるべきだとしている．また 12%の女性患者で触知可能なリンパ節腫大を認めたが，これに関しては Aquamid® 注入とは無関係であると結論づけている[3]．

4 年間で顔面への Aquamid® 注入後合併症の 15 症例を経験した施設では，短期的合併症として腫脹，血腫，発赤，疼痛，掻痒を，長期的合併症として肉芽腫，輪郭変形，陥凹，皮下移動などの症状を呈していた[4]．

Aquamid®，Dermalive®，Newfill® 注入後の合併症部位または無症候部位（母斑切除やフェイスリフト時に提供された）に対して組織生検を行った調査では，中長期の合併症として肉芽腫がみられた．これは組織学的にはマクロファージ，異物巨細胞，注入フィラーの混合物を示していた．また炎症性結節は慢性持続性感染によって起こり，注入時針刺入による汚染だけでなく毛包や皮脂腺，汗腺等の細菌叢と注入物の接触により形成される．長期合併症として数年後に疼痛，硬結，変形を繰り返した．これはポリアクリルアミドハイドロジェル（polyacrylamide hydrogel：PAAG）よりもシリコンゲルで多く見られた．シリコンゲルは細胞膜に対して高い親和性を持ち，細網内皮系に沿って所属リンパ節，肝臓，および脾臓に移動する．シリコノーマと言われる炎症性結節を呈すると治療が困難であり，永久的な人体の損傷をもたらす[5]．

Interfall® 注入による乳房増大術の長期経過に関する研究（最大 8 年 6 か月）では，PAAG は中程度の異物反応を示すものの線維腫の形成は少なかった[6]．

Restylane Perlane® と Aquamid® の 2 剤について，ラットに注入して組織反応および生体適合性について調査を行ったところ，フィラー注入後には貪食作用による慢性炎症の結果，被膜を形成することがわかった．ヒアルロン酸フィラーの場合，最小限の細胞浸潤で製剤は均一の薄いカプセルに囲まれたままであったのに対し，PAAG フィラーは非常に組織親和性が高く，周辺組織に浸潤する．長期にわたり炎症反応を誘発し，除去が必要になった場合に手術が困難になることが示された[7]．

2 年 4 か月の間に顔面に Aquamid® を注入した世界中の約 4 万人に対して，製品とともに配布されたアンケートによる合併症に関する調査を行ったところ，55 人から有効なデータが得られた．注入から発症までの期間は 2〜364 日と幅広く，中央値は 12 日であった．腫脹，硬結，潰瘍，麻痺などの症状がみられた[8]．

以上より，非吸収性フィラーの顔面への使用は，異物遺残に由来する合併症リスクが中長期

的に高まること，および有害事象発生後の摘出が極めて困難であることから，顔のシワ治療に非吸収性フィラーの注入は勧められない．

文　献

1）Narins RS, Coleman WP 3rd, Rohrich R, et al. 12-Month controlled study in the United States of the safety and efficacy of a permanent 2.5% polyacrylamide hydrogel soft-tissue filler. Dermatol Surg, **36**(Suppl 3)：1819-1829, 2010.

2）Pallua N, Wolter TP. A 5-year assessment of safety and aesthetic results after facial soft-tissue augmentation with polyacrylamide hydrogel(Aquamid)：a prospective multicenter study of 251 patients. Plast Reconstr Surg, **125**(6)：1797-1804, 2010.

3）Breiting V, Aasted A, Jørgensen A, et al. A study on patients treated with polyacrylamide hydrogel injection for facial corrections. Aesthetic Plast Surg, **28**(1)：45-53, 2004.[Epub 2004 May 3]

4）Ono S, Ogawa R, Hyakusoku H. Complications after polyacrylamide hydrogel injection for soft-tissue augmentation. Plast Reconstr Surg, **126**(4)：1349-1357, 2010.

5）Christensen L, Breiting V, Janssen M, et al. Adverse reactions to injectable soft tissue permanent fillers. Aesthetic Plast Surg, **29**(1)：34-48, 2005.

6）Christensen LH, Breiting VB, Aasted A, et al. Long-term effects of polyacrylamide hydrogel on human breast tissue. Plast Reconstr Surg, **111**(6)：1883-1890, 2003.

7）Fernández—Cossío S, Castaño-Oreja MT. Biocompatibility of two novel dermal fillers：histological evaluation of implants of a hyaluronic acid filler and a polyacrylamide filler. Plast Reconstr Surg, **117**(6)：1789-1796, 2006.［非臨床試験］

8）Christensen L, Breiting V, Vuust J, et al. Adverse reactions following injection with a permanent facial filler polyacrylamide hydrogel(Aquamid)：causes and treatment. Eur J Plast Surg, **28**：464-471, 2006.[Epub 2005 Nov 15]

（令和元年度美容医療診療指針　日美外報，42：120-122，2020.）

第4節　シワ・タルミに対するボツリヌス菌毒素製剤による治療

基礎知識

1977年にScottら[1]は初めてA型ボツリヌス菌毒素を「斜視」に対して臨床応用した．その後，神経内科領域にて有効な治療とされ[2)3)]，1992年Carruthersらは眼瞼痙攣治療の際，表情ジワも消失したことから「眉間の表情ジワ」に対するA型ボツリヌストキシンの効果を報告した[4]．その後，顔面のシワ治療として拡がり，承認状況は各国で異なるものの現在では80か国以上で使用されている．

ボツリヌストキシンは，嫌気性菌であるボツリヌス菌により産生されるタンパク質であり，薬剤としてトキシンの分離や精製・安定化は重要である[5]．異なる菌株から産生された神経毒素は，抗原性の異なるA～G 7種類のサブタイプが存在する．ヒト神経組織は，A/B/E/F/G型の5種類に感受性があり，薬剤としてA/B型が使用されている[6)7)]が，主として現在臨床においてはA型ボツリヌス菌毒素(BoNTA)が使用されている．

BoNTAは，ジスルフィド結合した2本鎖(重鎖と軽鎖)のポリペプチドである．注入後，重鎖がコリン作動性運動神経終末に結合し，細胞質内で軽鎖が放出され，タンパク分解酵素としてSNAP-25を切断することでアセチルコリン(Ach)の放出が阻害されるため神経筋伝達が遮断され効果を発現する[8]．効果は，通常2～3日で現れ2～3週間で最大となる．また，個人差はあるが臨床上は4～5か月前後持続し，時間経過とともに効果は減弱していく．軸索が新たな神経終末を発芽し再び伝達機構が回復する[9]．

中和抗体産生については様々な見解がある．一般的に BoNTA に対する抗体には毒素部分に結合して生物学的な活性を阻害する中和抗体と非毒素部分に結合し活性を阻害しない非中和抗体に分けられる．臨床上問題となるのは毒素部分に結合する中和抗体である．この BoNTA の中和抗体のエピトープは毒素の重鎖領域に含まれている．中和抗体は重鎖に対して産生され神経終末にある受容体への BoNTA の結合を阻害する．分子構造上，非毒素タンパクが重鎖を覆い，抗原性を持つ重鎖が暴露されていない製剤は中和抗体が産生されにくいとも言われている．日常診療において，中和抗体を産生するリスクを避けるには投与量・投与間隔などに留意する必要がある．

現在，販売されている各製剤は，タンパクの分子量と添加されているアルブミンの量が異なる．未承認製剤を使用する際，各々製剤の投与量・単位は互いに互換性はないことを念頭に置き，臨床試験などを基にしたデータを参考にすることが必要である．

ボツリヌストキシン療法は安全かつ短時間で効果を得られる満足度の高い治療と言えるが，全ての患者がボツリヌス菌毒素製剤による治療に適しているとは限らず適応は厳密に評価されなければならない．

文　献

1）Scott AB, Rosenbaum A, Collins CC. Pharmacologic weakening of extraocular muscles. Invest Opthalmol, **12**(12)：924-927, 1973.

2）Scott AB. Botulinum toxin injection into ectracular muscles as an alternative to strabismus surgery. Opthalmology, **87**(10)：1044-1049, 1980.

3）Scott AB, Keneddy RA, Stubbs HA. Botulinum toxin A injection as a treatment for bleparospasm. Arch Opthalmol, **103**(3)：347-350, 1985.

4）Carruthers JD, Carruthers JA. Treatment of glabellar frown lines with C. botulinum-A exotoxin. J Dermatol Surg Oncol, **18**(1)：17-21, 1992.

5）Huang W, Foster JA, Rogachefsky AS. Pharmacology of botulinum toxin. J Am Acad Dermatol, **43**(2 Pt 1)：249-259, 2000.

6）Baumann L, Slezinger A, Vujevich J, et al. A double-blinded, randomized, placebo-controlled pilot study of the safety and efficacy of Myobloc(botulinum toxin type-B)-purified neurotoxin complex for the treatment of crow's feet：a double-blinded, placebo-controlled trial. Dermatol Surg, **29**(5)：508-515, 2003.

7）Dressler D. Pharmacological aspects of therapeutic botulinum toxin preparations. Nervenartz, **77**(8)：912-921, 2006.

8）Pirazzini M, Rossetto O, Eleopra R, et al. Botulinum neurotoxins：Biology, Pharmacology, and Toxicology. Pharmacol Rev, **69**(2)：200-235, 2017.

9）de Paiva A, Meunier FA, Molgó J, et al. Functional repair of motor endplates after botulinum neurotoxin type A poisoning：biphasic switch of synaptic activity between nerve sprouts and their parent termainals. Proc Natl Acad Sci U S A, **96**(6)：3200-3205, 1999.

（令和元年度美容医療診療指針　日美外報，42：122-123，2020.）

CQ 2-4　顔面の表情ジワの改善にボツリヌス菌毒素製剤による治療は有効か？

推奨度　1　（治療を希望する患者には，行うことを強く推奨する）

推奨文　ボツリヌス菌毒素製剤注入により，顔面の表情ジワの改善が期待できる．

有効性・安全性・承認状況

有効性：あり
安全性：比較的安全である．
承認状況：承認品もあるが，未承認品も広く使用されている．
エビデンスレベル：A；2，B；4，C；0

解説文

ボツリヌス菌毒素は神経のシナプスに作用し，神経伝達物質であるアセチルコリンを遮断することによって効果を発揮する[1)〜4)]．

ボツリヌス菌毒素製剤の注射による副作用の集計としては2005年に報告された米国FDA（食品医薬品局）のもの[5)]（美容目的と治療目的の両方の集計）と前述のわが国で行われた2008年のもの[6)]（眉間のシワのみ）がある．FDAの集計では重篤な副作用は認められず，最も多かったのは効果が認められなかった（63%），注射部位の局所反応（19%），眼瞼下垂（11%）であった．わが国の治験実施時の症例では副作用は認められていない．

効果と副作用に関しては2016年に報告されたエビデンスレベル1aのランダム化比較試験のメタアナリシスの論文が存在する[6)]．これによれば眉間のシワに対するボツリヌス菌毒素製剤の治療による副作用発現のプラセボに対する相対リスク（RR）は全体として1.47（95%　CI 1.23〜1.77；p＜0.0001）であり，その内容は著明な頭痛，眼瞼下垂，眼瞼の重さなどであった．

目尻の表情ジワを対象とした（本剤24単位および12単位による）国内臨床試験において，総症例294例中，70例（23.8%）に初回治療後90日以内に有害事象が報告された．これらの有害事象のうち，副作用と判断されたものはなかった．目尻の表情ジワ（本剤24単位または12単位）および眉間の表情ジワ（本剤20単位）を同時に治療した国内臨床試験において，総症例100例中，28例（28.0%）に初回治療後90日以内に有害事象が報告された．本剤44単位を投与した被験者によくみられた副作用は眼瞼下垂で，47例中4例（8.5%）に発現した．同様に，本剤32単位を投与した被験者では，53例中2例（3.8%）に眼瞼下垂が発現した．海外臨床試験では，目尻の表情ジワと眉間の表情ジワの同時治療においてよくみられた副作用はなかった．

ボツリヌス菌毒素製剤は，短時間で効果を得られる可逆的治療であるためニーズが高くなる一方で，全ての患者に対して適応になるとは限らないため，厳格に適応を見極めていけば顔面の表情ジワの改善に有効であると言える．

以上，ボツリヌス菌毒素菌製剤は重篤な副作用の報告がなく，また副作用が生じても可逆性であることから，安全性の高い治療と言える．ボツリヌス菌毒素製剤注入治療は，治療を希望する患者に強く推奨できると考える．

文　献

1）Pirazzini M, Rossetto O, Eleopra R, et al. Botulinum neurotoxins：Biology, Pharmacology, and Toxicology. Pharmacol Rev, **69**（2）：200-235, 2017.「非臨床研究」

2）Carruthers JD, Carruthers JA. Treatment of glabellar frown lines with C. botulinum-A exotoxin. J Dermatol Surg Oncol, **18**（1）：17-21, 1992.

3）ボトックスビスタ注用50単位添付文書

4）Harii K, Kawashima M. A double-blind, randomized, placebo-controlled, two-dose comparative study of botulinum toxin type A for treating glabellar lines in Japanese subjects. Aesthetic Plast Surg, **32**（5）：724-730, 2008.

5）Coté TR, Mohan AK, Polder JA, et al. Botulinum toxin type A injections：adverse events reported to the

US Food and Drug Administration in therapeutic and cosmetic cases. J Am Acad Dermatol, **53**(3)：407-415, 2005.

6) Jia Z, Lu H, Yang X, et al. Adverse events of botulinum toxin type A in facial rejuvenation：a systematic review and meta-analysis. Aesthetic Plast Surg, **40**(5)：769-777, 2016.「非臨床研究」

（令和元年度美容医療診療指針　日美外報，42：123-124，2020.）

第５節　シワ・タルミに対する多血小板血漿（PRP）療法【改訂】

基礎知識

近年，シワ治療の一環として低侵襲の再生医療である多血小板血漿（platelet rich plasma：PRP）療法が施術されるようになっているが[1)~4)]，本法は日本で未承認医療であり，再生医療等安全性確保法の第三種リスクの対象とされ，PRP を用いたシワ・タルミの治療を行う場合は，認定再生医療等委員会の審査を経て厚生労働省への届け出必須が要件となっている[5)]．PRP とは，自己の全血を採取して遠心分離で濃縮した血小板を含む血漿液である．PRP 療法には，この PRP における血小板を活性化する場合としない場合があるが，PRP を目的部位に注入して血小板から放出される PDGF，TGF-β，VEGF などの多種の細胞増殖因子を高濃度で目的部位の皮膚や皮下脂肪，表情筋，靱帯などに作用させることにより，シワ・タルミの改善を目指す治療法である[2)]．

PRP 療法の源流は，1970 年代に血小板液が創傷治癒に有効であることからで，2007 年に Krasna ら[6)]により PRP により線維芽細胞増殖促進が検証された．美容医療への応用として，2009 年の Cervelli ら[2)]による脂肪と PRP の顔への注入によるシワ治療の報告が最も古い．我が国では，2010 年に三宅による顔の主に眼囲のシワへの PRP 注入療法[3)]が最初に発表されている．顔のシワ・タルミは，眼囲や口囲に生じやすいちりめんジワ（小ジワ），より深く固定したシワ（中ジワ），鼻唇溝や眉間，前額などの溝様のシワ（陥凹ジワ），表情に伴い目尻や眼囲，口囲に生じるシワ（表情ジワ），軟部組織が緩んで顔全体や顔の一領域に生じる緩みと下垂（垂れジワ/タルミ）が挙げられる．これらの中で，PRP 療法の適応となるシワは，小ジワから中ジワである．陥凹ジワは PRP 単独で改善があるとする報告もあるが，脂肪注入との混合移植で効果を得ることが多い[1)2)]．表情ジワや垂れジワに対しては，PRP 単独での改善は大きく期待できないことから，前者にはボツリヌス菌毒素製剤の注射を，後者にはフェイスリフト手術やスレッドリフトを，軽微な場合はレーザー治療などが適用されている．留意点として，PRP 療法は均質なものではなく，調製法や注入法などの諸条件により作用効果が異なることを，施術者は十分認識しておく必要がある．具体的に，全血採取後に得られた血液の血小板数の個人差，添加する抗凝固剤の有無と量，遠心分離法，遠心分離機器，回収分画，活性化の有無，保存の違いにより異なる[7)]．PRP 注入では，使用器具，注射針，各種のシワ・タルミに対する注入法や注入手技，注入後の保存治療などにより治療効果が異なってくる．

今後，美容医療における PRP 療法症例を集積して，長期観察を行い有効性と安全性について検討することが必要である．今回の美容医療診療指針作成を機にシワ・タルミに対して適正な PRP 療法が行われることが望まれる．

文　献

1) 楠本健司，福田　智，三宅ヨシカズ．【レーザー・皮膚美容治療のコツ】PRP による美容医療 PRP 療法によるしわ治療と AGA 治療．形成外科，**56**：S144-S148，2013.

2）Cervelli V, Palla L, Pascali M, et al. Autologous platelet-rich plasma mixed with purified fat graft in aesthetic plastic surgery. Aesthetic Plast Surg, **33**(5)：716-721, 2009.
3）三宅ヨシカズ．美容医療におけるPRP療法．多血小板血漿(PRP)療法入門―キズ・潰瘍の治療からしわの美容治療まで―．楠本健司編．pp70-73，全日本病院出版会，2010.
4）Kamakura T, Kataoka J, Maeda K, et al. Platelet-rich plasma with basic fibroblast growth factor for treatment of wrinkles and depressed areas of the skin. Plast Reconstr Surg, **13**(65)：931-939, 2015.
5）厚生労働省　再生医療等安全性確保法．https://www.mhlw.go.jp/web/t_doc?dataId=80ab3649&dataType=0&pageNo=1
6）Krasna M, Domanovic D, Tomsic A, et al. Platelet gel stimulates proliferation of human dermal fibroblasts in vitro. Acta Dermatoven APA, **16**(3)：105-110, 2007.［非臨床研究］
7）楠本健司，福田　智，三宅ヨシカズほか．多血小板血漿(PRP)療法の原理とその効果―効果の差を生じる可能性がある10のポイント―．日美外報，**33**(2)：71-77，2011.

CQ 2-5-1　顔面のシワ・タルミに多血小板血漿(PRP)療法は有効か？

推奨度　2　(治療を希望する患者には，行うことを弱く推奨(提案)する)

推奨文　PRP単独療法は，シワに対して有効性ありと判断できるエビデンスのある論文が多くあることから，推奨度として，行うことを弱く推奨するとした．ただし，注入には血管内への誤注入を避ける注意が必要である．

有効性・安全性・承認状況

有効性：あり
安全性：比較的安全な治療である．
承認状況：未承認．再生医療等安全性確保法(再生医療法)第三種の届け出を要する．
エビデンス：A；4，B；3，C；19

解説文

顔面のシワ・タルミに対する多血小板血漿(PRP)療法の有効性と安全性評価についてPRP単独療法についてのみ検討した．マイクロニードリング，レーザー治療，脂肪注入，手術療法との併用療法は除外した．PRPの調製法が報告ごとに異なるため，抽出した論文の集計はできなかった．

Maisel-Campbellら[1]は，PRP単独療法を行った8つのランダム化比較試験(RCT)を含む24報告のレビューを行った．3つのランダム化比較試験を含む14報告[2)~15)]で，一時的なものも含め，顔の皮膚の外観，質感，およびシワが改善した．14報告はコホート試験1，一重盲検2，二重盲検2で，他は症例シリーズであった[2)~15)]．Split face研究は5報告[2)~6)]であった．Fitzpatrick skin typeはⅢ～Ⅳが多かったが，スキンタイプの記載がないものも多かった．PRPの調製法は50%がcommercial kitを使用していたが，その他は遠心分離法，遠心回数，血小板数も様々であった．治療の間隔は2～12週であった．14報告中5例は$CaCl_2$[3)6)8)11)13)]を，1例はPRGF(platelet-rich growth factor)[14)]の活性化剤を添加していたが，PRPの調製法と投与回数は一定していなかった．改善度は50%未満であったが，患者は高い満足度を示したと報告されている．

Leoら[16)]は2014年までの美容皮膚科におけるPRPの臨床応用を調査し，そのうち顔面のPRP単独療法の報告は4つで，皮膚の若返りと真皮増大を評価した[4)8)11)12)]．Split face研究は1報告[5)]

のみで，その他は対照がなかった．下眼瞼のクマ（infraorbital dark circles）や眼瞼溝と皮膚色調改善に効果があるという報告[4)11)]が散見された．

Frautschi ら[17)]は，美容医療における PRP の使用に関する文献の包括的なレビューを実施した．その中で，レーザー治療などを併用しない老化した皮膚への PRP 単独注入は５報告（16％）であった[8)10)～12)18)]．研究の大部分（53％）は，対照のない症例シリーズであった．注入された血小板数またはベースライン血小板の濃度はほとんど明らかにされていなかった（18％）．ほとんどの研究（95％）は有効性を主張していたが，客観的測定は17の研究（47％）でのみでなされていた．PRP の調製および効果判定法に統一性がなく，美容外科領域での PRP 療法は推奨の判断には至らないとした[17)]．

Redaelli ら[12)]は PRP 療法による 23 人の連続した患者を対象にした研究で，３か月後の結果で，鼻唇溝 24％，皮膚小ジワ 27％，スナップテスト 20％，キメ 33％，ハリ 22.5％，口囲のシワ 30％で改善を示したと報告した[12)]．患者の治療満足度は，改善なし 4.3％，軽度改善 30.4％，良好改善 61％，非常に良好改善 4.3％，最良改善 0％であった．全体的に，結果は満足のいくものであった[12)]．

Elnehrawy ら[19)]は顔のシワに対する単回 PRP 皮内注射の有効性と安全性を評価した．20 人の被験者を，シワの重症度評価スケール（Wrinkle Severe Rating Scale：WSRS），皮膚の均質性および質感スケール，医師評価スケール，および被験者満足度スケールを使用し，８週間の治療の前後に臨床的に評価した．WSRS（平均値±S.D.）は，治療前 2.90±0.91 から治療８週後 2.10±0.79 に減少した．鼻唇溝（NLF）は 17 人のうち 14 人で外観が 25％以上改善した．単回 PRP 皮内注射は忍容性が高く，顔を若返らせ，特に NLF のシワを大幅に改善できたと結論づけた[19)]．

Lee ら[15)]は単回の遠心分離（single spin 法）により調製した PRP による治療の有効性と患者の満足度を評価した．シワの重症度評価尺度（WSRS）およびグローバル審美性改善尺度（Global Aesthetic Improvement Scale：GAIS）を使用し，治療前後の写真によって評価した．さらに，FACE-Q を使用した 31 人の参加者（27～71 歳，中央値 38 歳，IQR 32～58）に対し，治療後の WSRS スコアは１人の患者でのみ改善した．14 人の患者の GAIS スコアは審美性の改善を示した．FACE-Q スコアの分析では，参加者の満足度が統計的に有意な増加を示した．Single spin 法は，皮膚の老化と光老化の治療で，わずかに利点ありと結論づけた[5)]．

本邦では PRP 単独療法の評価方法は写真によるものが主体で，ランダム化比較試験は行われていない．また，PRP の調製法は血小板の分離濃縮に double spin 法や市販の PRP 調製機器キットが用いられており，投与回数も一定していない．したがって，PRP 単独療法の有効性の評価は明確ではない[20)～25)]．他方，合併症の記載は詳細に書かれていた[20)～25)]．

欧米や本邦でも，PRP 単独療法による顔面のシワとタルミの効果はいずれも 50％未満とするものがほとんどであった．また，信頼性の高いランダム化臨床試験で split face 研究の結果では，コントロールの生理食塩水より有意に優れた結果は得られなかった[2)]．しかしながら，質感，下眼瞼の色調やシワは改善したとの報告が散見された[4)11)20)21)23)]．

これまで多くの文献で，PRP 単独療法ではいずれも重篤な合併症はなかった[12)～15)17)]が，一過性の合併症として発赤，浮腫，熱感，痛み，圧痛，皮下出血，表皮ピーリング，皮膚乾燥感等が認められた．Lee ら[15)]は，頻度の高い合併症は，圧痛 23.4％，顔の圧迫感 20.0％，および腫脹 20.0％であった．楠本らは PRP 単独療法の合併症について，皮膚の発赤，皮下出血や溢血斑，皮下硬結を報告している．皮膚の発赤は数日，皮下出血や溢血斑を生じた場合は色調が消退するまで１～２週間を要し，術前の説明が重要としている．血腫からの長期の皮下硬結に至る

ことは稀と報告している[25]．その他本邦でのPRP単独療法の報告においても重篤な合併症は認められなかった[20)～25)]．

しかしながら，2017年，世界で初めてイエール大学の眼科アイセンターで，自家PRP注射後に視力喪失した1例が報告された[26]．これは無資格施術者が眉間領域に注射した症例である．これは手技が未熟な者が誤注入したことにより発症しているが，専門医師が行っても，血管内に誤注入された場合はその血管の支配領域に皮膚壊死や，支配領域を超えて眼動脈の医原性閉塞が生じる可能性はある．特に眉間や前額部へのPRPの注入は注意が必要であると考えられた．

本CQの策定担当委員からは，PRP単独療法は原理的に調製や注入法などの諸条件で作用効果に差を生じるが，シワに対しての有効性ありと判断できるエビデンスのある論文が多くあり，推奨度としては，行うことを弱く推奨するとした．ただし，今回新たに海外から眉間部での誤注入により失明に至ったと考えられる1例の重篤な合併症の報告が加わった．眉間部などの中等度以上の太さの血管近傍でのPRPの注入には，血管内への誤注入を避けるために，緩徐な注入，低圧での注入，周辺圧迫による対象領域外への流出を防ぐ，鈍針を使うなどの注意点を付記した．

以上より，PRP単独療法は，合併症についてインフォームド・コンセントは必要であるが，治療効果は弱いものの比較的安全性が高いことから，顔のシワ治療を希望する患者には弱く推奨される治療法と考えられた．

文　献

1）Maisel-Campbell AL, Ismail A, Reynolds KA, et al. A systematic review of the safety and effectiveness of platelet-rich plasma（PRP）for skin aging. Arch Dermatol Res, **312**（5）：301-315, 2020.

2）Alam M, Hughart R, Champlain A, et al. Effect of platelet-rich plasma injection for rejuvenation of photoaged facial skin：a randomized clinical trial. JAMA Dermatol, **154**（12）：1447-1452, 2018.

3）Gawdat HI, Tawdy AM, Hegazy RA, et al. Autologous platelet-rich plasma versus readymade growth factors in skin rejuvenation：a split face study. J Cosmet Dermatol, **16**（2）：258-264, 2017.

4）Kang BK, Shin MK, Lee JH, et al. Effects of platelet-rich plasma on wrinkles and skin tone in Asian lower eyelid skin：preliminary results from a prospective, randomized, split-face trial. Eur J Dermatol, **24**（1）：100-101, 2014.

5）Sevilla GP, Dhurat RS, Shetty G, et al. Safety and efficacy of growth factor concentrate in the treatment of nasolabial fold correction：split face pilot study. Indian J Dermatol, **60**（5）：520, 2015.

6）Abuaf OK, Yildiz H, Baloglu H, et al. Histologic evidence of new collagen formulation using platelet rich plasma in skin rejuvenation：a prospective controlled clinical study. Ann Dermatol, **28**（6）：718-724, 2016.

7）Cameli N, Mariano M, Cordone I, et al. Autologous pure platelet-rich plasma dermal injections for facial skin rejuvenation：clinical, instrumental, and flow cytometry assessment. Dermatol Surg, **43**（6）：826-835, 2017.

8）Sclafani AP. Platelet-rich fibrin matrix for improvement of deep nasolabial folds. J Cosmet Dermatol, **9**（1）：66-71, 2010.

9）Scarano A, Iezzi G, Di Cristinzi A, et al. Full-facial rejuvenation with autologous platelet-derived growth factors. Eur J Inflamm, **10**（1（S2））：31-35, 2012.

10）Díaz-Ley B, Cuevast J, Alonso-Castro L, et al. Benefits of plasma rich in growth factors（PRGF）in skin photodamage：clinical response and histological assessment. Dermatol Ther, **28**（4）：258-263, 2015.

11）Mehryan P, Zartab H, Rajabi A, et al. Assessment of efficacy of platelet-rich plasma（PRP）on infraorbital dark circles and crow's feet wrinkles. J Cosmet Dermatol, **13**（1）：72-78, 2014.

12）Redaelli A, Romano D, Marcianó A. Face and neck revitalization with platelet-rich plasma（PRP）：clinical outcome in a series of 23 consecutively treated patients. J Drugs Dermatol, **9**（5）：466-472, 2010.

13）Everts PA, Pinto PC, Girao L. Autologous pure platelet-rich plasma injections for facial skin rejuvenation：biometric instrumental evaluations and patient-reported outcomes to support antiaging effects. J Cosmet Dermatol, **18**(4)：985-995, 2019.
14）Fedyakova E, Pino A, Kogan L, et al. An autologous protein gel for soft tissue augmentation：in vitro characterization and clinical evaluation. J Cosmet Dermatol, **18**(3)：762-772, 2019.
15）Lee ZH, Sinno S, Poudrier G, et al. Platelet rich plasma for photodamaged skin：a pilot study. J Cosmet Dermatol, **18**(1)：77-83, 2019.
16）Leo MS, Kumar AS, Kirit R, et al. Systematic review of the use of platelet-rich plasma in aesthetic dermatology. J Cosmet Dermatol, **14**(4)：315-323, 2015.
17）Frautschi BS, Hashem AM, Halasa B, et al. Current evidence for clinical efficacy of platelet rich plasma in aesthetic surgery：a systematic review. Aesthet Surg J, **37**(3)：353-362, 2017.
18）Yuksel EP, Sahin G, Aydin F, et al. Evaluation of effects of platelet-rich plasma on human facial skin. J Cosmet Laser Ther, **16**(5)：206-208, 2014.
19）Elnehrawy NY, Ibrahim ZA, Eltoukhy AM, et al. Assessment of the efficacy and safety of single platelet-rich plasma injection on different types and grades of facial wrinkles. J Cosmet Dermatol, **16**(1)：103-111, 2017.
20）松田秀則，久保田潤一郎．【ここが知りたい！顔面の Rejuvenation―患者さんからの希望を中心に―】Skin Rejuvenation PRP 注入療法の実際　Skin Rejuvenation 治療としての PRP 治療．PEPARS．**75**：146-153，2013．
21）久保田潤一郎．PRP（自己多血小板血漿）による皮膚の若返り．皮膚と美容，**49**(3)：84-89，2017．
22）楠本健司．【再考！美容皮膚診療―自然な若返りを望む患者への治療のコツ―】自己多血小板血漿（PRP）による皮膚再生．MB Derma，**262**：1-4，2017．
23）楠本健司，福田　智，三宅ヨシカズ．【顔のアンチエイジング】シワ治療と肌質改善のための多血小板血漿（PRP）療法．MB Derma，**238**：65-70，2015．C（case series 専門家の意見）．
24）上野正樹．自己 PRP（Platelet-Rich Plasma：多血小板血漿）を利用した顔面の若返り療法について．日美容外会誌．**47**(1)：20-24，2010．
25）楠本健司．【美容医療の安全管理とトラブルシューティング】各種治療の安全管理とトラブルシューティング　PRP 療法の安全管理とトラブルシューティング．PEPARS．**147**：91-94，2019．
26）Kalyam K, Kavoussi SC, Ehrlich M, et al. Irreversible blindness following periocular autologous platelet-rich plasma skin rejuvenation treatment. Ophthal Plast Reconstr Surg, **33**(3S Suppl 1)：S12-S16, 2017.

CQ 2-5-2　顔面のシワ・タルミにヒト塩基性線維芽細胞増殖因子（bFGF）添加多血小板血漿（PRP）療法は有効か？

推奨度　2　（行わないことを弱く推奨（提案）する）

推奨文　bFGF（トラフェルミン）を添加した自家由来 PRP の注入療法は安易には勧められない．注入部の硬結や膨隆などの合併症の報告も多く，bFGF の注入投与は適正使用とは言えない．

有効性・安全性・承認状況

有効性：あり

安全性：安全性を保証できない．

承認状況：未承認（適応外使用）

エビデンス：A；0，B；0，C；9

解説文

ヒト塩基性線維芽細胞増殖因子（basic fibroblast growth factor：bFGF）であるトラフェルミン（商品名：フィブラストスプレー®，科研製薬）は血管新生作用や肉芽形成促進作用を介した創傷治癒促進により褥瘡や皮膚潰瘍に保険適用となっている医薬品であるが，多血小板血漿（platelet rich plasma：PRP）に bFGF を添加させたものがフィラーに代わるものとして用いられていることがある．

臨床においては，自家末梢血由来PRPにトラフェルミンを添加した混合物を顔面のシワや陥凹変形に対して注入移植するといった大規模症例集積研究等も行われており，患者満足度は高かったとされている[1)~3)]．

しかしながら，bFGF が我が国以外に広く使用されていない状況の中，国外での適切な臨床研究がなされておらず，安全性を担保するだけのエビデンスに基づいたプロトコールが確立されていないうえ[1)]，何より同製品のヒトへの注入投与についての有効性・安全性は確立されておらず，適正使用とは言い難い[4)]．

合併症としては，注入後の硬結や過剰な皮膚隆起をきたすことが報告されており[5)]，日本美容外科学会（JSAPS）会員に対するアンケート調査の結果，注入部の硬結や膨隆などの合併症のおよそ 4 割が PRP と bFGF の混合注入によるものであった[6)]．一方で PRP と bFGF の調整方法（PRP の活性化の有無や方法，bFGF の濃度等）の工夫によっては上記のような合併症を回避できるとの報告もあり[3)7)8)]，万が一硬結や膨隆が生じた場合には，ステロイドの局所注射による対処が日常的に行われるが[5)7)]，安全かつ確実な対処法とは言い切れない．

本 CQ の策定担当委員からは，適正なプロトコール下での施術であれば安全かつ効果的であるという見解も出たが，bFGF が適応外使用であること，エビデンスレベルの高い論文がないこと，そして施術後の合併症を危惧するなど，実施を推奨するには依然として時期尚早であるとの見解が多数を占めた．

以上より，bFGF 添加 PRP 療法は現時点においては安易には勧めることのできない治療であり，実施するにあたっては厳重な注意を要する[9)]．

文　献

1）Kamakura T, Kataoka J, Maeda K, et al. Platelet-rich plasma with basic fibroblast growth factor for treatment of wrinkles and depressed areas of the skin. Plast Reconstr Surg, **136**(5)：931-939, 2015.

2）亀井康二，瀬戸彩乃，木村哲治．口囲のしわに対する PRP＋bFGF 治療．日美外報，**43**(1)：1-8，2021.

3）林　寛子．【PRP の現在と未来】PRP の特別な使い方　林式 PRPF 法と未来．美容皮膚医学 Beauty，**3**(8)：40-49，2020.

4）科研製薬株式会社　褥瘡・皮膚潰瘍治療剤「フィブラスト® スプレー 250/500」の適正使用に関するお願い．http://fiblast.jp/pdf/tekiseishiyo_140526%20.pdf

5）楠本健司．【美容医療の安全管理とトラブルシューティング】Ⅰ．各種治療の安全管理とトラブルシューティング．PRP 療法の安全管理とトラブルシューティング．PEPARS，**147**：91-94，2019.

6）水野博司，山下理絵，宮田成章ほか．特定細胞加工物および細胞増殖因子を用いた注入療法の現状調査．日美外報，**42**(1)：19-26，2020.

7）林　寛子．【フィラーの正しい使い方と合併症への対応】PRP（多血小板血漿）療法―b-FGF 併用による顔面の augmentation―．PEPARS，**81**：2013；32-39.

8）林　寛子．【注入療法とスレッドリフト】PRPF：PRP＋b-FGF の注入．美容皮膚医学 Beauty，**2**(1)：55-63，2019.

9）楠本健司．PRP＋bFGF 注入療法と論文「口囲のしわに対する PRP＋bFGF 治療」に対するコメント．日美外報，**43**(1)：9-11，2021.

第６節　シワ・タルミに対するスレッドリフト治療【追加】

基礎知識

スレッドリフトは，顔のシワ・タルミを治療する方法の１つで，加工された特殊な糸を使って顔面の軟組織を引き上げることで，その効果を得ている．従来の大きな皮膚の切開を伴うフェイスリフト手術に比して短時間に施行でき，ダウンタイムも少ないことなどから，我が国では非常に多くの手術がなされている[1)~3)]．

糸により組織を引き上げる方法は，顔面神経麻痺などに対する再建手術として従来行われてきたものであり，それ自体は特別なものではない．しかしながら，単純に糸で軟組織を引き上げて縫合する方法では，軟組織の１点に牽引張力の負担がかかるため，チーズワイヤリング現象などの軟組織の損傷が生じやすく，長期間にわたる効果の持続は期待できなかった[4)]．そこで Sulamanidze らは，糸に棘（barb）を付けることで，組織を牽引する張力を多数の棘に分散させて軟組織の損傷を軽減し，結果的に引き上げ効果の延長を得るというスレッドリフトの最初である APTOS®（Aptos International，Tbilis，Georgia）を報告した[5)6)]．

その後，現在まで棘の形状，糸の固定の有無，糸の素材，さらには糸の挿入方法などの違いにより，非常に多くの種類の製品が販売され，そして使用されている[7)]．ただし，我が国でスレッドリフト用に承認された糸は１種類もなく，すべてが未承認品であることは十分に理解しておく必要がある．

文　献

1）日本美容外科学会（JSAPS）：第１回，全国美容医療実態調査最終報告書（公表用）https://www.jsaps.com/jsaps_explore.html

2）日本美容外科学会（JSAPS）：第２回，全国美容医療実態調査最終報告書（公表用）https://www.jsaps.com/jsaps_explore_2.html

3）日本美容外科学会（JSAPS）：第３回，全国美容医療実態調査最終報告書（公表用）https://www.jsaps.com/jsaps_explore_3.html

4）Paul MD. Barbed sutures in aesthetic plastic surgery：evolution of thought and process. Aesthet Surg J, **33**（3 Suppl）：17S-31S, 2013.

5）Sulamanidze MA, Paikidze TG, Sulamanidze GM, et al. Facial lifting with “APTOS” threads：featherlift. Otolaryngol Clin N Am, **38**（5）：1109-1117, 2005.

6）Sulamanidze MA, Fournier PF, Paikidze TG, et al. Removal of facial soft tissue ptosis with special threads. Dermatol Surg, **28**（5）：367-371, 2002.

7）Atiyeh BS, Chahine F, Ghanem OA. Percutaneous thread lift facial rejuvenation：literature review and evidence-based analysis. Aesthet Plast Surg, **45**（4）：1540-1550, 2021.

CQ 2-6　顔のシワ・タルミにスレッドリフト治療は有効か？

推奨度　2　（治療を希望する患者には，行うことを弱く推奨する）

推奨文　スレッドリフトにより，一時的に顔のシワ・タルミの改善が期待できる．その効果が大きなものではなく，効果の持続期間が短期間なものであることを十分に説明の上，行うことを弱く推奨できる．

有効性・安全性・承認状況

有効性：(限定的ではあるが)あり

安全性：合併症は軽微なものが多く，比較的安全である．吸収性糸と非吸収性糸では，非吸収性糸での合併症の報告が多い．

承認状況：承認品はなく，未承認品のみが使用可能である．

エビデンス：A；2，B；2，C；8

解説文

スレッドリフトの効果について，1つのmeta-analysis[1]とsystematic review[2]および複数のliterature review[3)~7)]が存在する．スレッドリフトが有効とする報告は多いが，長期にわたって経過を追跡したものは少なく，ほとんどの研究が6か月以内の短期での結果を示すものであった．効果の持続性を長期間にわたって観察した報告では，6か月後には効果は減弱しており，12か月後にはほとんど効果が失われるとされている[8]．また，ほとんどの研究は，スレッドリフトの有効性を主観的に評価したものであり，客観性に乏しいものであった．なお，客観的に評価した研究では，その効果は短期的な結果しかもたらさず，その効果は術後の浮腫と炎症によるものであると結論づけている[9]．スレッドリフトの有効性について高い満足度の結果を示しているものは，いずれもスレッドリフト糸の製造会社からの財政的支援を受けた研究であった[8)10)]．以上より，現時点ではスレッドリフトの有効性は限定的なものであり，かつ持続性も限定的なものと結論せざるを得ない．

スレッドリフトの効果は，糸による軟組織の引き上げという直接的なものであるが，それ以外に，吸収性の糸が溶ける際に周囲に生じる瘢痕により組織が引き上げを維持するという間接的な効果も報告されているが[11)12)]，それを客観的に示すデータは存在しないため，その意見を支持することは難しい[13]．一方で，スレッドリフトを皮膚切開を伴うフェイスリフト手術と組み合わせて使用した場合の有効性が示されており，その結果は有望と考えられている[14)~18)]．

スレッドリフトの手技について，最も有効と考えられる糸の種類，手技，糸の配置，使用する糸の数に関するコンセンサスは得られていない[19]．つまりどのような糸を用いて，どのような手技で挿入し，どのように糸を配置し，何本の糸を挿入するのがよいのかという，基本的な疑問に対する解答は得られていない．

スレッドリフトの合併症のほとんどは，皮膚の部分的なくぼみ，左右の非対称，皮下出血，糸の触知，痛みなどで，これらの多くは一時的なもので，経過とともに改善する傾向にある軽微なものであった[1)2)6)7)]．しかしながら重篤な合併症として，肉芽腫形成や感染を生じたために異物である糸の除去を必要とした例[20)21)]や，顔面神経麻痺[20]，稀ではあるが耳下腺管の損傷[22]や浅側頭動脈の仮性動脈瘤[23]などの報告もみられた．糸の種類が合併症に及ぼす影響として，非吸収糸と吸収糸の比較検討がなされており，合併症の発生は知覚異常と糸の露出において，統計学的な有意差をもって非吸収糸に多く認められた[1]．

以上から，シワ・タルミの治療を希望する患者が，手技の簡便さ，合併症の軽微さを重視する場合には，スレッドリフトは弱く推奨することができる．ただしスレッドリフトの効果は大きなものではないこと，効果は短期間しか持続しないこと，それに伴い定期的な治療を行った場合には高額なコストが発生する可能性があること，稀ではあるが合併症により抜去を必要とする場合があること，非吸収糸には吸収糸に比べて合併症の発生が多いことなどを十分に説明し，納得の上，施術すべきである．

まとめ

スレッドリフトは，比較的簡便に行うことができ，ダウンタイムは短い．そして施術後の合併症は軽微なものが多いなどの長所を有するため，顔のシワ・タルミの治療を希望する患者に推奨することができる．しかしながら，その効果は大きなものではないこと，しかも短期間に限定されること，稀ではあるが抜去を要する重篤な合併症が起こり得ること，承認された糸はなく，すべてが未承認品であることを十分に説明し，理解を得た上で施術することが必要である．

文　献

1）Niu Z, Zhang K, Yao W, et al. A meta-analysis and systematic review of the incidences of complications following facial thread-lifting. Aesthetic Plast Surg, **45**(5)：2148-2158, 2021.

2）Gülbitti HA, Colebunders B, Pirayesh A, et al. Thread-lift sutures：still in the lift? a systematic review of the literature. Plast Reconstr Surg, **141**(3)：341e-347e, 2018.

3）Atiyeh BS, Chahine F, Ghanem OA. Percutaneous thread lift facial rejuvenation：literature review and evidence-based analysis. Aesthetic Plast Surg, **45**(4)：1540-1550, 2021.

4）Wong V. The science of absorbable poly(L-lactide-co-epsilon-caprolactone)threads for soft tissue repositioning of the face：an evidence-based evaluation of their physical properties and clinical application. Clin Cosmet Investig Dermatol, **14**：45-54, 2021.

5）Tong LX, Rieder EA. Thread-lifts：a double-edged suture? a comprehensive review of the literature. Dermatol Surg, **45**(7)：931-940, 2019.

6）Atiyeh BS, Dibo SA, Costagliola M, et al. Barbed sutures "lunch time" lifting：evidence-based efficacy. J Cosmet Dermatol, **9**(2)：132-141, 2010.

7）Villa MT, White LE, Alam M, et al. Barbed sutures：a review of the literature. Plast Reconstr Surg, **121**(3)：102e-108e, 2008.

8）Eremia S, Willoughby MA. Novel face-lift suspension suture and inserting instrument：Use of large anchors knotted into a suture with attached needle and inserting device allowing for single entry point placement of suspension suture. Preliminary report of 20 cases with 6 to 12 month follow-up. Dermatol Surg, **32**(3)：335-345, 2006.

9）Abraham RF, DeFatta RJ, Williams EF Ⅲ. Thread-lift for facial rejuvenation：assessment of long-term results. Arch Facial Plast Surg, **11**(3)：178-183, 2009.

10）de Benito J, Pizzamiglio R, Theodorou D, et al. Facial rejuvenation and improvement of malar projection using sutures with absorbable cones：surgical technique and case series. Aesthet Plast Surg, **35**(2)：248-253, 2011.

11）Kapicioğlu Y, Gül M, Saraç G, et al. Comparison of antiaging effects on rat skin of cog thread and poly-L-lactic acid thread. Dermatol Surg, **45**(3)：438-445, 2019.[非臨床研究]

12）Kim J, Zheng Z, Kim H, et al. Investigation on the cutaneous change induced by face-lifting monodirectional barbed polydioxanone thread. Dermatol Surg, **43**(1)：74-80, 2017.

13）Tiryaki KT. Commentary on：rejuvenating the face：an analysis of 100 absorbable suture suspension patients. Aesthet Surg J, **38**(6)：664-666, 2018.

14）Park TH, Seo SW, Whang KW. Facial rejuvenation with fine-barbed threads：the simple Miz lift. Aesthetic Plast Surg, **38**(1)：69-74, 2014.

15）O'Connell JB. Rhytidectomy utilizing bidirectional self-retaining sutures：the bidirectional lift and the extended bidirectional lift. Aesthet Surg J, **35**(6)：633-643, 2015.

16）Wang CH, Liu HJ, Tsai YT, et al. An innovative thread-looping method for facial rejuvenation：minimal access multiple plane suspension. Plast Reconstr Surg Glob Open, **7**(1)：e2045, 2019.

17）Bellity P, Bellity J. Facial rejuvenation enhancing cheek lift. Arch Plast Surg, **44**(6)：559-563, 2017.

18）Matarasso A. Introduction to the barbed sutures supplement：the expanding applications of barbed sutures. Aesthet Surg J, **33**(3 Suppl)：7S-11S, 2013.

19）Braun M, Frank K, Freytag DL, et al. The influence of the insertion angle on middle and lower face tissue-mechanics when treating the nasolabial folds with facial suspension threads—An experimental split-face cadaveric study. Facial Plast Surg, **36**(3)：268-275, 2020.

20）Li YL, Li ZH, Chen XY, et al. Facial thread lifting complications in China：analysis and treatment. Plast Reconstr Surg Glob Open, **9**(9)：e3820, 2021.

21）Baek SO, Shin J, Lee JY. Epidermal inclusion cyst formation after barbed thread lifting. J Craniofac Surg, **31**(5)：e493-e494, 2020.

22）Winkler E, Goldan O, Regev E, et al. Stensen duct rupture(sialocele)and other complications of the Aptos thread technique. Plast Reconstr Surg, **118**(6)：1468-1471, 2006.

23）Niimi Y, Hayakawa N, Kamei W, et al. Superficial temporal artery pseudoaneurysm following midface thread-lift. Plast Reconstr Surg Glob Open, **9**(4)：e3524, 2021.

第３章　乳房増大術【追加】

第１節　乳房増大に対する吸収性フィラー（充填剤）による治療【追加】

基礎知識

＜ヒアルロン酸製剤注入による乳房増大術＞

ヒアルロン酸は直鎖状のグリコサミノグリカン（ムコ多糖）の１種であり，皮膚，関節，眼球の硝子体をはじめとする人体内に広く分布する．市場においては，濃度・架橋度・分子量・弾性の異なる様々なヒアルロン酸製剤が存在し，それぞれ異なる用途に用いられている．乳房増大に用いられてきたヒアルロン酸製剤は，架橋度が高く，ゆっくりと生体内で吸収される特徴を有する．これまで開発された主な製剤として，NASHA（非ヒト由来の安定化ヒアルロン酸）をもとに開発された Macrolane™（Q-MED 社，スウェーデン）などがある[1]．

通常の注入手技では，エコー下において，様々な量のヒアルロン酸製剤を大胸筋と乳腺組織との間，または大胸筋下へ注入する[2]．一方，前述の手技で行ってもある程度のヒアルロン酸製剤は大胸筋内にも認められるとの報告[3]があり，注入部位からの体内移動（migration）することも経験する．

ヒアルロン酸製剤を顔面へ注入する場合，血管塞栓による重篤な合併症の可能性があるが，乳房への注入では血管塞栓による合併症の報告はほぼない．一方で，大量注入であるが故の被膜拘縮や結節形成，乳癌検診への影響，さらには反復注入による持続的な炎症が乳癌発生リスクを高める可能性なども考慮しなければならない[4)～8)]．このような背景から，米国食品医薬品局（FDA）は乳房増大にヒアルロン酸製剤を用いることを許可していない．ヨーロッパにおいては，Macrolane™ は 2006 年に CE マーク（EU で販売される指定製品に貼付を義務付けられる安全マーク）を取得し，2008 年に乳房増大への使用許可を得たものの，前述のような問題点を理由に 2011 年に撤回され[9)10)]，2017 年には市場から完全に姿を消した．それ以降，乳房増大を含めた体幹形成に用いられるヒアルロン酸製剤は，MILF 1/2（BioScience 社，ドイツ）など，ごく限られたものとなっている．一方，これらにおいては Macrolane™ ほどの安全性に関する科学的データは存在しない．

我が国においても，2019 年 4 月 25 日に日本形成外科学会，日本美容外科学会（JSAPS），日本美容外科学会（JSAS），日本美容医療協会の美容医療に関連する学会が，共同声明により「安全性が証明されるまでは非吸収性充填剤を豊胸目的に注入することは実施するべきではない」と公表した[11]．厚生労働省も平成 31 年 4 月 25 日付け厚生労働省医政局総務課長通知により，美容医療のインフォームド・コンセントに関する説明用資材とともに，同共同声明の周知を行っている[12]．

文　献

1）Heden P, Olenius M, Tengvar M. Macrolane for breast enhancement：12-month follow-up. Plast Reconstr Surg, **127**（2）：850-860, 2011.

2）Heden P. Update on body shaping and volume restoration：the role of hyaluronic acid. Aesthetic Plast Surg, **44**（4）：1295-1299, 2020.

3）Yamaguchi S, Nagumo Y, Niwa K. Efficacy and safety of Macrolane™ for breast enhancement：a 12-month follow-up study in Asian women. J Plast Surg Hand Surg, **47**（3）：191-195, 2013.

4）Becchere MP, Farace F, Dessena L, et al. A case series study on complications after breast augmentation with Macrolane™. Aesthetic Plast Surg, **37**（2）：332-335, 2013.

5）Bhat W, Akhtar S, Akali A. Breast augmentation with implants following previous enhancement with Macrolane filler injections. Aesthetic Plast Surg, **35**(4)：670-671, 2011.
6）McCleave MJ. Is breast augmentation using hyaluronic acid safe? Aesthetic Plast Surg, **34**(1)：65-68；discussion 69-70, 2010.
7）Siebert T, Chaput B, Vaysse C, et al. The latest information on Macrolane™：its indications and restrictions. Ann Chir Plast Esthet, **59**(2)：e1-e11, 2014.
8）Trignano E, Rusciani A, Armenti AF, et al. Augmentation mammaplasty after breast enhancement with hyaluronic acid. Aesthet Surg J, **35**(6)：NP161-NP168, 2015.
9）Chaput B, Chavoin JP, Crouzet C, et al. Macrolane is no longer allowed in aesthetic breast augmentation in France. Will this decision extend to the rest of the world? J Plast Reconstr Aesthet Surg, **65**(4)：527-528；discussion 528-529, 2012.
10）Chaput B, De Bonnecaze G, Chavoin JP, et al. France prohibits the use of macrolane in aesthetic breast augmentation for reasons similar to criticisms of autologous fat grafting to the breast. Aesthetic Plast Surg, **36**(4)：1000-1001, 2012.
11）非吸収性充填剤注入による豊胸術に関する共同声明
https://www.jsaps.com/docs/info/20190425_hokyo.pdf
12）平成 31 年 4 月 25 日付け厚生労働省医政局総務課長通知（医政総発 0425 第 1 号）

CQ 3-1-1　乳房増大にヒアルロン酸製剤注入治療は有効か？

推奨度　1　（行わないことを強く推奨する）

推奨文　ヒアルロン酸製剤注入による乳房増大術は，手軽に効果を得られる反面，被膜拘縮や乳癌検診の妨げになる可能性が指摘されており，その使用には慎重さが求められる．米国食品医薬品局（FDA）は乳房増大へのヒアルロン酸製剤の使用を許可しておらず，またヨーロッパで使用されていたMacrolane™（乳房増大用ヒアルロン酸）も CE マーク撤回に至った．世界的にも承認品が存在しない状況を考慮した上で，班会議で慎重に議論した結果，推奨度は 1 とすることとした．

有効性・安全性・承認状況

有効性：不明
安全性：安全性を保障できない．
承認状況：承認品は存在しない．
エビデンス：A；0，B；2，C；10

解説文

ヒアルロン酸製剤注入よる乳房増大術は，局所麻酔下にて短時間のうちに単純な手技で行える手軽さが大きな利点である．手術ではないことからダウンタイムは短く，疼痛の管理も容易である．また，元来生体内に存在する物質であることから，アレルギー反応の報告もほぼない．

一方で，ヒアルロン酸製剤は時間とともに吸収されるため，治療費と臨床効果の面が問題となる．過去の報告では，Macrolane™ は注入後 3 か月では 78%，6 か月では 57%，12 か月では 34%残存していたとしている[1]．吸収速度に個人差はあるものの，吸収が早い場合は治療費がより高くなり，インプラントによる豊胸などへ変更せざるを得ないケースもある[2]．

他にもいくつかの問題点が存在する．乳腺下へ注入した場合は，比較的高率に被膜拘縮が生

じることが知られており[1)3)]，また，注入したヒアルロン酸製剤が注入部位からリンパ流に乗って移動し，腋窩リンパに結節を形成したという報告もある[4)]．

さらには，乳腺疾患に与える影響も考慮する必要がある．例えば，反復するヒアルロン酸製剤注入により炎症が惹起され，それらが乳がんの発生率増加につながるのではないかという懸念がある[5)]．また，ヒアルロン酸製剤注入により形成される結節が診断画像に写り込むことにより，乳がんをはじめとする乳房疾患診断の遅れにつながる可能性が懸念される[6)]．超音波検査において，注入されたヒアルロン酸製剤は低エコー嚢胞様信号を呈し，マンモグラフィでは粗大で多環状の分葉形不透過陰影を呈する[7)]．放射線科の医師はこれらの像に慣れていないため，他の乳腺疾患と誤診することで，不必要な検査や過剰な治療を行ってしまう原因にもなり得る．

まとめ

ヒアルロン酸製剤注入による乳房増大術は手軽に行えるという利点があるものの，高コスト，被膜拘縮や結節形成などの合併症，および乳腺疾患診断への影響といった負の側面も有する．以上から，益と害のバランスを考慮すると，乳房増大術を希望する患者に対してヒアルロン酸製剤注入は勧められない．なお，本 CQ の推奨度判定に関しては，5 名の CQ 委員全員の賛同を得た．

文　献

1）Heden P, Olenius M, Tengvar M. Macrolane for breast enhancement：12-month follow-up. Plast Reconstr Surg, **127**(2)：850-860, 2011.

2）Goisis M, Savoldi A, Guareschi M. Is hyaluronic acid gel a good option for breast augmentation? Aesthetic Plast Surg, **35**(1)：134-136；author reply 137, 2011.

3）Heden P. Update on body shaping and volume restoration：the role of hyaluronic acid. Aesthetic Plast Surg, **44**(4)：1295-1299, 2020.

4）Trignano E, Baccari M, Pili N, et al. Complications after breast augmentation with hyaluronic acid：a case report. Gland Surg, **9**(6)：2193-2197, 2020.

5）Chaput B, De Bonnecaze G, Chavoin JP, et al. France prohibits the use of macrolane in aesthetic breast augmentation for reasons similar to criticisms of autologous fat grafting to the breast. Aesthetic Plast Surg, **36**(4)：1000-1001, 2012.

6）McCleave MJ. Is breast augmentation using hyaluronic acid safe? Aesthetic Plast Surg, **34**(1)：65-68；discussion 69-70, 2010.

7）Becchere MP, Farace F, Dessena L, et al. A case series study on complications after breast augmentation with Macrolane™. Aesthetic Plast Surg, **37**(2)：332-335, 2013.

CQ 3-1-2　ヒアルロン酸製剤による乳房増大術を受けた人に対して，一般的な乳癌スクリーニング検査であるマンモグラフィは有効か？

推奨度　2　（行うことを弱く推奨する）

推奨文　ヒアルロン酸製剤はマンモグラフィによる乳癌スクリーニング検査の妨げとなり得るため，マンモグラフィに加えて超音波検査や MRI などの画像検査が必要となる場合がある．

有効性・安全性・承認状況など

有効性：あり

安全性：該当せず．
承認状況：該当せず．
エビデンスレベル：A；0，B；0，C；7

解説文

ヒアルロン酸製剤注入による乳房増大術は日本美容外科学会（JSAPS）による全国美容医療実態調査[1]で2019年度は2,855人が施術を受けており，近年はシリコンインプラント挿入による乳房増大術に比べて施術数は多くなっている．

一方で日本人女性において乳癌の罹患率は増加し，早期発見と早期治療が重要とされ，対策型乳癌検診では対象者は40歳以上，2年に1回，問診およびマンモグラフィを行うことが推奨されている（視触診は推奨されないが，仮に実施する場合はマンモグラフィと併せて実施する）[2]．マンモグラフィ（単独法）による検診は，乳癌の死亡率を減少させることが科学的に証明されている．検診マンモグラフィでは，読影が可能かどうか画像評価を記載し，次に乳房の構成に関する記載をする．所見がある場合は腫瘤，石灰化およびその他の所見に分けて記載し，カテゴリー1からカテゴリー5までの5つの分類により判定を行う[3]．

ヒアルロン酸製剤注入による乳房増大術を受けた人のマンモグラフィでは，ヒアルロン酸製剤の存在する部位が放射線不透過像として乳腺に重なり，乳腺の全体的な濃度上昇や複数箇所の高濃度陰影として描出される[4]．注入には2通りの方法があり，1か所に一塊に注入する方法と，複数の場所に注入する方法がある．また盲目的にランダムに注入する方法と，超音波ガイド下に乳腺下や胸筋下など目的とする部位に注入する方法（dual-plane method）がある．1か所に一塊で注入されている場合は，比較的境界明瞭な陰影として描出される．しかし，時間とともに他の部位へ移動（migration）する可能性があるため，乳腺後隙または大胸筋内にヒアルロン酸製剤が存在する場合は筋肉が膨らんだように高濃度に描出されることもある．注入されたヒアルロン酸製剤が妨げとなり，マンモグラフィによる乳癌の診断が難しくなることが指摘されている[4)8)10]．ただし，ヒアルロン酸製剤注入後の画像所見に関する論文のほとんどが海外からの報告である．閉経前の日本人女性では乳腺に脂肪の混在が少なく，いわゆる高濃度乳房（dense breast）であることが多いため，今後はヒアルロン酸製剤注入後の画像変化について国内からの報告が必要と考えられる．

超音波検査では，ヒアルロン酸製剤は水成分が主であるため，これが存在する部位は無〜低エコー域として描出される．乳腺内や胸筋内に，嚢胞様所見や内部に点状高エコーを伴った腫瘤様所見などを呈する[4]．嚢胞や線維腺腫などの良性腫瘤の所見に類似する場合や，嚢胞内癌などの悪性病変に類似する場合もある．異物肉芽反応に伴う異栄養性石灰化が形成される機序により，注入したヒアルロン酸周囲に厚い石灰化を伴う被膜が形成されることがある[5]．乳癌に伴う微細な石灰化との鑑別のために，ステレオガイド下生検を必要とした症例報告もある[6]．

MRIは，マンモグラフィと超音波検査で診断を確定することが困難な場合に行われる[4]．ヒアルロン酸製剤注入部位は，T1強調像で低信号・T2強調像で高信号の嚢胞に類似した所見として描出される．ダイナミックMRIでは造影効果のない中心部低信号域と辺縁部に被膜状の造影効果（rim enhancement）を認めることがあり，局所の組織反応によると考えられている[4]．

ヒアルロン酸製剤注入後の乳癌のスクリーニング検査について，これまでの報告の多くは[7)〜9)]，マンモグラフィ単独に加え超音波検査を併用し，必要時にはMRIを追加して総合的に判断する必要があるとしている．

注入を行う医師は，このようなヒアルロン酸製剤注入後の乳房画像所見の変化に精通してお

く必要がある．乳房増大術を受けられた方は検診や医療機関の受診を躊躇する傾向があるため，施術後も定期的な乳癌スクリーニング検査を受けるように説明することが望ましい．また乳房増大術を受けられた方の対策型乳癌検診を断る市区町村もあるため，施術前に十分に情報を提供し，必要に応じて乳腺外科医と協力して施術後のフォローアップを行うことも考慮する．

また施術前には，乳癌の家族歴の有無，過去の乳癌検診歴，乳腺疾患の既往などの問診を十分に行うことも重要である．遺伝的に乳癌のハイリスク群と判断した場合，ならびに対策型乳癌検診の対象となる40歳以上の場合は，施術前に乳癌スクリーニング検査を行っておくことが望ましい．また39歳以下の若年層や高濃度乳房の症例においては乳房超音波検査を併用することも考慮する．

診断のついていない乳癌症例にヒアルロン酸製剤注入による乳房増大術を行い，乳癌の診断の遅れやその後の治療を困難にした症例報告もあり[10]，施術前に乳癌を除外しておくことが重要である．

なお，推奨度は，CQ 3-1-2 の班員５人中５人の合意を得て決定されたことを付記する．

文　献

1）第３回全国美容医療実態調査最終報告書（公表版）（日本美容外科学会ＨＰより）

2）2)「がん予防重点健康教育及びがん検診実施のための指針」（平成 20 年３月 31 日厚生労働省健康局長通知）（厚生労働省 HP より）

3）マンモグラフィガイドライン第４版．（公社）日本医学放射線学会/（公社）日本放射線技術学会編集，医学書院，2021.

4）Pienaar WE, McWilliams S, Wilding LJ, et al. The imaging features of MACROLANE™ in breast augmentation. Clin Radiol, **66**(10)：977–983, 2011.

5）Fallicon N, Faenza M, Dessy LA, et al. Augmentation mammaplasty after breast enhancement with macrolane. Plast Reconstr Surg, **133**(3)：439e–440e, 2014.

6）Inglefield C. Early clinical experience of hyaluronic acid gel for breast enhancement. J Plast Reconstr Aesthet Surg, **64**(6)：722–729, 2011.

7）Hedén P, Sarfati I, Clough K, et al. Safety and efficacy of stabilized hyaluronic acid gel for breast enhancement. Plast Reconstr Surg, **127**(2)：850–860, 2011.

8）Becchere MP, Farace F, Dessena L, et al. A case series study on complications after breast augmentation with Macrolane™. Aesthetic Plast Surg, **37**(2)：332–335, 2013.

9）McCleave MJ. Is breast augmentation using hyaluronic acid safe? Aesthetic Plast Surg, **34**(1)：65–68；discussion 69–70, 2010.

10）Crawford R, Shrotria S. Macrolane injections for breast enhancement in undiagnosed breast malignancy：a case report. J Plast Reconstr Aesthet Surg, **64**(12)：1682–1683, 2011.

第２節　乳房増大に対する非吸収性フィラー（充填剤）による治療

基礎知識

乳房充填剤（フィラー）注入による乳房増大術とは，美容を目的として吸収性または非吸収性の充填剤を，乳房内へ注射器で注入する施術である．局所麻酔下にて短時間のうちに施術できる手軽さが特徴である．吸収性充填剤は体内で吸収されて時間が経つと消滅してしまい，非吸収性充填剤はいつまでも体内に残存するものを指す．

歴史的には，乳房への充填剤注入術は1900年前後にヨーロッパで始まった．乳房充填剤として液状のワセリンやパラフィンのような非吸収性充填剤が用いられたが，局所の異物反応や脳

梗塞，肺塞栓のような全身合併症のために，使用が禁止された．我が国でも1950年代からゲル状のシリコンが美容目的で用いられ，経過とともに変形，発赤，感染，硬結，石灰化，異物肉芽腫，皮膚浸潤などの合併症が報告され，1960年代中期に袋状のシリコンインプラントが開発され，そちらが主流となった[1]．

その後，1990年代後半にウクライナと中国において新しい非吸収性充填剤であるポリアクリルアミドハイドロジェル（polyacrylamide hydrogel：PAAG）が開発され，手軽な方法として行われるようになった[2)3)]．当初はPAAGの安全性を示す報告がみられた[2)3)]が，その後PAAGの体内移動（migration），感染，腫瘤形成などの難治性合併症の報告が相次いだ[4)～11)]．そして2006年には中国でも使用が禁止されるに至り[6)]，以降はほとんど用いられることはなくなった．しかしながら現在も晩期合併症が報告され続けている[11)]ことは特筆に値する．

最近わが国でもアクアフィリング（Biomedica. spol, s,r,o, チェコ共和国，文末に*注釈）が乳房増大に用いられているが，アクアフィリングは2%のコポリアミドと98%の塩化ナトリウム溶液で構成される親水性ゲルで，約8～10年間で吸収される吸収性充填剤と位置付けられている[12)]．しかしながら，韓国食品医薬品局（KFDA）に提出された文書では，アクアフィリングの実際の組成は2%のポリ（アクリルアミド-co-N，N'-メチレン-ビスアクリルアミド）および98%の塩化ナトリウム溶液（2% of poly（acrylamide-co-N, N'-methylene-bisacrylamide）and 98% of sodium chloride solution 0.9%）であり[13)]，アクアフィリングの主要成分自体はPAAGと同様であり，既存の非吸収性充填剤と違いないと報告されている．そして韓国乳房美容再建外科学会はアクアフィリングに対し，「重大な懸念を表明し，長期安全性の十分な証拠が集積され検証されるまで，豊胸術目的に使用することに明確に反対」するに至った．

実際のところ，アクアフィリングが吸収性充填剤なのか，非吸収性充填剤なのかについての結論は出ていない．しかしながら，近年アクアフィリングによる乳房増大後における合併症の報告が相次いでおり，しかもその合併症がPAAGに類似した体内移動（migration）や感染といった治療に難渋するものであることは現実であり[14)～16)]，アクアフィリングが吸収性充填剤であったとしても，その長所を十分に享受できていないと言わざるを得ない．我が国では，日本形成外科学会，日本美容外科学会（JSAPS），日本美容外科学会（JSAS），日本美容医療協会の4団体が「非吸収性充填剤注入による豊胸術に関する共同声明」を発表し，「充填剤注入による豊胸術に関する過去の経緯を踏まえ，安全性が証明されるまで非吸収性充填剤を豊胸目的に注入することは実施するべきではない」と警告している[17)]．

乳房への充填剤注入には，顔面への充填剤注入で問題となる失明や脳梗塞のような血管閉塞による急性期合併症の報告は見当たらない．そのため，重篤な急性期合併症は感染以外には考えにくく，特に吸収性充填剤であるヒアルロン酸はさらに安全性が高いように思える．しかしながら，乳房増大術においてはたとえ吸収性充填剤であっても，注入が大量であるが故の被膜拘縮や結節形成，乳癌検診への影響，さらには反復注入による持続的な炎症が乳癌発生リスクを高める可能性なども考慮しなければならない[18)～23)]．実際にこのような理由から，米国FDA（食品医薬品局）は乳房増大に非吸収性だけでなく，吸収性充填剤をも用いることを許可していないことを忘れてはならない[24)]．

***注　釈**：非吸収性フィラーとして本文中に明記されているアクアフィリングは，現在はロスデラインと名称が変更されている．また，同様の組成である製剤アクアリフト（現在はアクティブジェルに名称変更）も，今回の診療指針における非吸収性フィラーと同様に扱うべきと考える．

文　献

1）谷野隆三郎，山崎明久．乳房インプラントの歴史的背景．形成外科，**54**：1087–1094，2011．

2）Christensen LH, Breiting VB, Aasted A, et al. Long-term effects of polyacrylamide hydrogel on human breast tissue. Plast Reconstr Surg, **111**(6)：1883–1890, 2003.

3）Lahiri A, Waters R. Experience with Bio-Alcamid, a new soft tissue endoprosthesis. J Plast Reconstr Aesthet Surg, **60**(6)：663–667, 2007.[Epub 2007 Feb 9]

4）Lin WC, Hsu GC, Hsu YC, et al. A late complication of augmentation mammoplasty by polyacrylamide hydrogel injection：ultrasound and magnetic resonance imaging findings of huge galactocele formation in a puerperal woman with pathological correlation. Breast J, **14**(6)：584–587, 2008.

5）Manafi A, Emami AH, Pooli AH, et al. Unacceptable results with an accepted soft tissue filler：polyacrylamide hydrogel. Aesthetic Plast Surg, **34**(4)：413–422, 2010.[Epub 2009 May 19]

6）Luo SK, Chen GP, Sun ZS, et al. Our strategy in complication management of augmentation mammaplasty with polyacrylamide hydrogel injection in 235 patients. J Plast Reconstr Aesthet Surg, **64**(6)：731–737, 2011.[Epub 2010 Nov 11]

7）Wang ZX, Luo DL, Dai X, et al. Polyacrylamide hydrogel injection for augmentation mammaplasty：loss of ability for breastfeeding. Ann Plast Surg, **69**(2)：123–128, 2012.

8）Wang Z, Li S, Wang L, et al. Polyacrylamide hydrogel injection for breast augmentation：another injectable failure. Med Sci Monit, **18**(6)：CR399–CR408, 2012.

9）Chen B, Song H. Management of breast deformity after removal of injectable polyacrylamide hydrogel：retrospective study of 200 cases for 7 years. Aesthetic Plast Surg, **40**(4)：482–491, 2016.

10）Jin R, Luo X, Wang X, et al. Complications and treatment strategy after breast augmentation by polyacrylamide hydrogel injection：summary of 10-year clinical experience. Aesthetic Plast Surg, **42**(2)：402–409, 2018.[Epub 2017 Nov 9]

11）Rostom M, Brendling L, Stewart K. Bio-Alcamid complications：A 10 year review. J Plast Reconstr Aesthet Surg, **72**(5)：848–862, 2019.[Epub 2019 Jan 8]

12）Shin JH, Suh JS, Yang SG. Correcting shape and size using temporary filler after breast augmentation with silicone implants. Arch Aesthetic Plast Surg, **21**(3)：124–126, 2015.

13）Roh TS. Position statement of Korean Academic Society of Aesthetic and Reconstructive Breast Surgery：concerning the use of Aquafilling® for breast augmentation. Arch Aesthetic Plast Surg, **22**(1)：45–46, 2016.

14）Son MJ, Ko KH, Jung HK, et al. Complications and radiologic features of breast augmentation via injection of Aquafilling Gel. J Ultrasound Med, **37**(7)：1835–1839, 2018.

15）Jung BK, Yun IS, Kim YS, et al. Complication of AQUAfilling® Gel injection for breast augmentation：case report of one case and review of literature. Aesthetic Plast Surg, **42**(5)：1252–1256, 2018.[Epub 2018 Fed 27]

16）Kim J, Chang H, Park JU. Complication of ruptured poly implant Prothèse® breast implants combined with AQUAfilling® Gel injection：a case report and literature review. Aesthetic Plast Surg. **43**(1)：46–52, 2019.[Epub 2018 Oct 4]

17）日本形成外科学会，日本美容外科学会（JSAPS），日本美容外科学会（JSAS），日本美容医療協会：非吸収性充填剤注入による豊胸術に関する共同声明．https://www.jsaps.com/docs/info/20190425_hokyo.pdf

18）McCleave MJ. Is breast augmentation using hyaluronic acid safe? Aesthetic Plast Surg, **34**(1)：65–68；discussion 69–70, 2010.

19）Bhat W, Akhtar S, Akali A. Breast augmentation with implants following previous enhancement with Macrolane™ filler injections. Aesthetic Plast Surg, **35**(4)：670–671, 2011.

20）Chaput B, Chavoin JP, Crouzet C, et al. Macrolane is no longer allowed in aesthetic breast augmentation in France. Will this decision extend to the rest of the world? J Plast Reconstr Aesthet Surg, **65**(4)：527–528, 2012.[Epub 2011 Oct 20]

21）Becchere MP, Farace F, Dessena L, et al. A case series study on complications after breast augmentation with Macrolane™. Aesthetic Plast Surg, **37**(2)：332–335, 2013.[Epub 2013 Jan 14]

22）Siebert T, Chaput B, Vaysse C, et al. The latest information on Macrolane™：its indications and restrictions. Ann Chir Plast Esthet, **59**(2)：e1-e11, 2014.[Epub 2014 Feb 6]
23）Trignano E, Rusciani A, Armenti AF, et al. Augmentation mammaplasty after breast enhancement with hyaluronic acid. Aesthet Surg J, **35**(6)：NP161-168, 2015.[Epub 2015 Apr 24]
24）US Food and Drug Administration, Dermal Fillers(Soft Tissue Fillers)
https://www.fda.gov/MedicalDevices/ProductsandMedicalProcedures/CosmeticDevices/WrinkleFillers/default.htm

（令和元年度美容医療診療指針　日美外報，42：130-132，2020.）

CQ 3-2　乳房増大に非吸収性充填剤の注入は有効か？

推奨度　1　（行わないことを強く推奨する）

推奨文　過去に繰り返されてきた非吸収性充填剤による健康被害を考慮すると，乳房増大を希望する患者に非吸収性充填剤は勧められない．

有効性・安全性・承認状況

有効性：あり
安全性：安全を保障できない．
承認状況：未承認
エビデンスレベル：A；0，B；0，C；10

解説文

乳房増大に対する非吸収性充填剤の注入は，1900年前後にヨーロッパで液状のワセリンやパラフィンに始まり，1950年代に我が国で用いられたゲル状シリコンなどが，いずれも様々な局所性の合併症，および全身性の合併症により用いられなくなるという歴史を繰り返してきた[1]．

最近では1990年代後半にウクライナと中国でポリアクリルアミドハイドロジェル(polyacrylamide hydrogel：PAAG)の非吸収性充填剤が開発され，乳房増大に用いられた[2)3)]．生体親和性の高い非吸収性充填剤として期待されたPAAGであったが，後に腫瘤形成，痛み，変形といった合併症の報告が相次ぎ，安全なものではないことが判明した[4)～6)]．特に，非吸収性充填剤による乳房増大後の感染は，全身性の感染症や重篤な副作用を引き起こすことも多く，その治療は困難となる[7)]．また，PAAGによる乳房増大後，授乳を契機に感染をきたし，その後の授乳が困難となった報告もある[8)]．いずれにせよ一旦合併症を生じた場合，その根治には注入された非吸収性充填剤の外科的な完全切除が必要となるが，そのためには乳房切除および再建が必要となることも多く[9)10)]，患者に大きな苦痛を与える．

以上から，益と害のバランスを考慮すると，乳房増大を希望する患者に対して非吸収性充填剤による治療は勧められない．

文　献

1）谷野隆三郎，山崎明久．乳房インプラントの歴史的背景．形成外科，**54**：1087-1094，2011．
2）Christensen LH, Breiting VB, Aasted A, et al. Long-term effects of polyacrylamide hydrogel on human breast tissue. Plast Reconstr Surg, **111**(6)：1883-1890, 2003.
3）Lahiri A, Waters R. Experience with Bio-Alcamid, a new soft tissue endoprosthesis. J Plast Reconstr Aes-

thet Surg, **60**(6)：663-667, 2007.[Epub 2007 Feb 9]

4) Lin WC, Hsu GC, Hsu YC, et al. A late complication of augmentation mammoplasty by polyacrylamide hydrogel injection：ultrasound and magnetic resonance imaging findings of huge galactocele formation in a puerperal woman with pathological correlation. Breast J, **14**(6)：584-587, 2008

5) Manafi A, Emami AH, Pooli AH, et al. Unacceptable results with an accepted soft tissue filler：polyacrylamide hydrogel. Aesthetic Plast Surg, **34**(14)：413-422, 2010.

6) Luo SK, Chen GP, Sun ZS, et al. Our strategy in complication management of augmentation mammaplasty with polyacrylamide hydrogel injection in 235 patients. J Plast Reconstr Aesthet Surg, **64**(6)：731-737, 2011.[Epub 2010 Nov 11]

7) Wang Z, Li S, Wang, L, et al. Polyacrylamide hydrogel injection for breast augmentation：another injectable failure. Med Sci Monit, **18**(6)：CR399-CR408, 2012.

8) Wang ZX, Luo DL, Dai X, et al. Polyacrylamide hydrogel injection for augmentation mammaplasty：loss of ability for breastfeeding. Ann Plast Surg, **69**(2)：123-128, 2012.

9) Chen B, Song H. Management of breast deformity after removal of injectable polyacrylamide hydrogel：retrospective study of 200 cases for 7 years. Aesthetic Plast Surg, **40**(4)：482-491, 2016.

10) Jin R, Luo X, Wang X, et al. Complications and treatment strategy after breast augmentation by polyacrylamide hydrogel injection：summary of 10-year clinical experience. Aesthetic Plast Surg, **42**(2)：402-409, 2018.[Epub 2017 Nov 4]

（令和元年度美容医療診療指針　日美外報，42：132-133，2020.）

第３節　乳房増大を目的とした脂肪注入術

基礎知識

乳房への脂肪注入は，1908年にHollanderが乳房の部分欠損の修復と，胸壁の瘢痕修正に用いたのが最初である[1]．1980年中盤には，FournierやIllouzらにより脂肪吸引の手技が発展し，半液状に採取された脂肪を用いた注入が，新たな美容手術の対象となった[2)3)]．

1987年には，Bircollが脂肪注入による乳房増大術について報告している[4]．しかし同年，米国形成外科学会は，乳房への脂肪注入はほとんど生着せず，石灰化が生じ乳癌との鑑別も困難なため，反対する立場を表明した[5]．我が国でも，１か所に大量に脂肪注入をすることにより合併する嚢腫，卵殻状の石灰化，瘢痕などの症例が報告されている[6]．しかしその後，脂肪注入の手術手技の向上により，良好な臨床成績も報告されるようになった[7)8)]．2009年にはFat Graft Task Forceによる肯定的なガイドラインも発表され[9]，脂肪注入は乳房増大術をはじめ，乳房の先天異常の治療，乳房再建術に応用されるようになった[10]．

脂肪注入による乳房増大術は，脂肪注入のみで行う場合[11)12)]や乳房インプラントと脂肪注入を併用して行う一次増大術[13]，先に乳房インプラントで増大された症例に対して，抜去と同時に脂肪注入を行う二次増大術[14]に大別することができる．

乳房増大術を脂肪注入で行う場合は，適応として*BRCA1/2*遺伝子変異がなく，乳癌の家族歴のない患者が望ましい[9]．必要に応じて術前にも画像検査を行い，乳腺組織内の病変（嚢胞，微小および粗大石灰化，腫瘤性病変）の確認や，術後の定期的なフォローアップの際のコントロールとすることが重要である[9]．

合併症発生率を低くして移植脂肪の生着率を向上させるためには，まず経験値の高い術者が丁寧な手術手技を行うことが重要である[15]．小口径のカニューレを接続したシリンジを用いた低圧脂肪吸引，遠心分離を行うことが一般的である[16)～18)]．移植脂肪は小口径カニューレを接続した小さなシリンジに充填し，多層（皮下，大胸筋下，乳腺下），多方向に脂肪注入を行うが，乳腺組織内には注入しない[7]．また移植脂肪の中心は壊死領域で，最外層が生着領域，中間層

が再生領域で，移植脂肪はマイクロトンネルを経由して，直径 2 mm 以下で注入することが望ましい[19]．

移植脂肪の生着率を向上させるために，移植床の血行を増やしつつ，容積を拡大させるために，術前後の体外式乳房拡張器（BRAVA®）の併用[20]や，脂肪由来幹細胞（ASCs）を含む間質血管細胞群（SVF）を添加した脂肪注入[8)21]を行う場合もある．

2010 年以降，脂肪注入による乳房増大術の成績，合併症，画像診断，満足度評価などに関連したメタアナリシス，システマティック・レビュー論文が散見されるようになった[15)～18]．術後 12 か月～18 か月時点での移植脂肪の生着率は，MRI や 3D 計測システムでは 62.4%（44.7～82.6%），片側乳房への総注入量が平均 339 cc で術後 12 か月時点での容積増加量が 216.2 cc であった[18]．BRAVA®を術前後に併用した場合の移植脂肪の生着率は 67.9%であった[20]．脂肪採取時に，手動式吸引と機械式吸引を行った場合の，移植脂肪の生着率はそれぞれ 79.0%，61.0%で有意差を認めた[18]．

合併症については，死亡例などの重篤な合併症は認められなかった．全体の合併症率は 17.2%で，内訳が腫瘤形成 33.3%，疼痛 25%，血腫 16.4%，他であった．画像診断による術後フォローアップでは，マンモグラフィー（MMG）にて微小石灰化を 9%，粗大石灰化を 7%に確認した．患者の 92%が結果を満足と評価した．外科医による術後写真または臨床成績による評価では 89%が満足と回答した[18]．

脂肪注入による乳房増大術は，低侵襲で手術手技も比較的容易で，脂肪吸引による痩身効果も期待できるため，乳房インプラント以外の主要な乳房増大術の選択肢である．移植脂肪の生着率を高め合併症を回避するためには，注入後の移植脂肪の生着に関するメカニズムを理解しつつ，丁寧な手術操作が重要であり，術後に画像検査によるフォローアップを行うことで，脂肪壊死の確認および自身の技術の振り返りを行い，技術の向上に努めるべきである．

脂肪注入による乳房増大術の安全性については，今後も基礎的なデータの集積が不可欠である．これまでに質の高いランダム化比較試験や，その論文も出ていない状況にある．乳癌の発生に着目した長期フォローアップが重要である．

文　献

1）Hollander E. Die Kosmetische Chirurgie. In：Joseph M, ed. Handbuch der Kosmetik 690–691, Verlag von Veit, Leipzig, 1912.

2）Fournier PF. Reduction syringe liposculpturing. Dermatol Clin, **8**(3)：539–551, 1990.

3）Illouz YG. Surgical remodeling of the silhouette by aspiration lipolysis or selective lipectomy. Aesthetic Plast Surg, **9**(1)：7–21, 1985.

4）Bircoll M. Cosmetic breast augmentation utilizing autologous fat and liposuction techniques. Plast Reconstr Surg, **79**(2)：267–271, 1987.

5）ASPRS Ad-Hoc committee on new procedure：Report on autologous fat transplantation. Plast Surg Nurs, **7**(4)：140–141, 1987.

6）Hyakusoku H, Ogawa R, Ono S, et al. Complications after autologous fat injection to the breast. Plast Reconstr Surg, **123**(1)：360–370, 2009.

7）Coleman SR, Saboeiro AP. Fat grafting to the breast revisited：safety and efficacy. Plast Reconstr Surg, **119**(3)：775–785, 2007.

8）Yoshimura K, Sato K, Aoi N, et al. Cell-assisted lipotransfer for cosmetic breast augmentation：supportive use of adipo-derived stem/stromal cells. Aesthetic Plast Surg, **32**(1)：48–55, 2008.

9）Gutowski KA, ASPS Fat Graft Task Fource. Current application and safety of autologous fat grafts：a report of the ASPS Fat Graft Task Force. Plast Reconstr Surg, **124**(1)：272–280, 2009.

10）Khouri R, Del Vecchio D. Breast reconstruction and augmentation using pre-expansion and autologous fat transplantation. Clin Plast Surg, **36**(2)：269-280, 2008.

11）Zocchi ML, Zuliani F. Bicompartmental breast lipostructing. Aesthetic Plast Surg, **32**(2)：313-328, 2008.

12）Coleman SR, Saboeiro AP. Primary breast augmentation with fat grafting. Clin Plat Surg, **42**(3)：301-306, 2015.

13）Salibian AA, Frey JD, Bekisz JM, et al. Fat grafting and breast augmentation：a systemtic review of primary composite augmentation. Plast Reconsr Surg Glob Open, **7**(7)：e2340, 2019.

14）Del Vecchio DA. SIEF—Simultaneous implant exchange with fat：a new option in revision breast implant surgery. Plast Reconstr Surg, **130**(6)：1187-1196, 2012.

15）Voglimacci M, Garrido I, Mojallal A, et al. Autologous fat grafting for cosmetic breast augmentation：a systematic review. Aesthet Surg J, **35**(4)：378-393, 2015.

16）Rosing JH, Wong G, Wong MS, et al. Autologous fat grafting for primary breast augmentation：a systematic review. Aesthetic Plast Surg, **35**(5)：882-890, 2011.[Epub 2011 Apr 1]

17）Largo RD, Tchang LAH, Mele V, et al. Efficacy, safety and complications of autologous fat grafting to healthy breast tissue：a systematic review. J Plast Reconstr Aesthet Surg, **67**(4)：437-448, 2014.[Epub 2013 Dec 12]

18）Groen JWG, Negenborn VL, Twisk JWR, et al. Autologous fat grafting in cosmetic breast augmentation：a systematic review on radiological safety, complications, volume retention, and patient/surgeon satisfaction. Aesthet Surg J, **36**(9)：993-1007, 2016.[Epub 2016 Jun 21]

19）Eto H, Kato H, Suga H, et al. The fate of adipocytes after nonvascularized fat grafting：evidence of early death and replacement of adipocytes. Plast Reconstr Surg, **129**(5)：1081-1092, 2012.

20）Khouri RK, Khouri RK Jr, Rigotti G, et al. Brava and autologous fat transfer is a safe and effective breast augmentation alternative：results of a 6-year, 81-patient, prospective multicenter study. Plast Reconstr Surg, **129**(5)：1173-1187, 2012.

21）Kamakura T, Ito K. Autologous cell-enriched fat grafting for breast augmentation. Aesthetic Plast Surg, **35**(6)：1022-1030, 2012.

（令和元年度美容医療診療指針　日美外報，42：133-135，2020.）

CQ 3-3-1　乳房増大に脂肪注入術は有効か？

推奨度　1　（治療を希望する患者には，行うことを強く推奨する）

推奨文　脂肪注入は乳房増大に有効である．適切な患者選択，術前評価，経験を有した術者による丁寧な手術手技，術後フォローアップを着実に行うことで，合併症を回避しつつ有効な結果が期待できる．

有効性・安全性・承認状況

有効性：あり

安全性：比較的安全である．

承認状況：承認機器がある．

エビデンスレベル：A；0，B；4，C；4

解説文

脂肪注入は，低侵襲かつ手術手技が比較的容易で，短時間で施行できるため乳房増大術にも用いられているが，近年では Coleman らの structual fat grafting など手術手技の向上により，良好な成績も報告されるようになった[1)~3)]．

移植脂肪の生着率を向上させるためには，手術手技が重要である．乳房への脂肪注入は多層（皮下，大胸筋下，乳腺下），多方向に少量ずつ注入することが大切で，乳腺組織内には注入しない[2]．移植脂肪の生着率を向上させるために，術前後の体外式乳房拡張器（BRAVA®）の併用や[4]，脂肪由来幹細胞（ASCs）を含む間質血管細胞群（SVF）を添加した脂肪注入[3]を行う場合もある．

2010年以降，脂肪注入による乳房増大術の成績，合併症などのレビュー論文が報告されている[5)〜8)]．術後12か月〜18か月時点での移植脂肪の生着率が62.4%（44.7〜82.6%）で，BRAVA®を術前後に併用した場合の移植脂肪の生着率は67.9%であった[4]．全体の合併症率は17.2%で，内訳として移植部で触知可能な腫瘤33.3%，持続的な疼痛25%，血腫16.4%，その他の順であった[8]．気胸は0.1%に認められた．

移植脂肪の生着率を高め合併症を回避するためには，注入後の移植脂肪の生着に関するメカニズムを理解しつつ，脂肪吸引，遠心分離，脂肪注入の全行程を丁寧に行うことが重要である．術後の画像評価やフォローアップに関連した患者へのインフォームドコンセントも大切である．

文　献

1）Coleman SR. Structural fat grafting. Grabb and Smith's Plastic Surgery, 6th ed. 480–485, Lippincott Williams & Wilkins, 2007.

2）Coleman SR, Saboeiro AP. Fat grafting to the breast revisited：safety and efficacy. Plast Reconstr Surg, **119**(3)：775–785, 2007.

3）Yoshimura K, Sato K, Aoi N, et al. Cell-assisted lipotransfer for cosmetic breast augmentation：supportive use of adipo-derived stem/stromal cells. Aesthetic Plast Surg, **32**(1)：48–55, 2008.

4）Khouri RK, Khouri RK Jr, Rigotti G, et al. Brava and autologous fat transfer is a safe and effective breast augmentation alternative：results of a 6-year, 81-patient, prospective multicenter study. Plast Reconstr Surg, **129**(5)：1173–1187, 2012.

5）Voglimacci M, Garrido I, Mojallal A, et al. Autologous fat grafting for cosmetic breast augmentation：a systematic review. Aesthet Surg J, **35**(4)：378–393, 2015.

6）Rosing JH, Wong G, Wong MS, et al. Autologous fat grafting for primary breast augmentation：a systematic review. Aesthetic Plast Surg, **35**(5)：882–890, 2011.[Epub 2011 Apr 1]

7）Largo RD, Tchang LAH, Mele V, et al. Efficacy, safety and complications of autologous fat grafting to healthy breast tissue：a systematic review. J Plast Reconstr Aesthet Surg, **67**(4)：437–448, 2014.[Epub 2013 Dec 12]

8）Groen JWG, Negenborn VL, Twisk JWR, et al. Autologous fat grafting in cosmetic breast augmentation：a systematic review on radiological safety, complications, volume retention, and patient/surgeon satisfaction. Aesthet Surg J, **36**(9)：993–1007, 2016.

（令和元年度美容医療診療指針　日美外報，42：136-137，2020.）

CQ 3-3-2　脂肪注入による乳房増大術後の画像検査によるフォローアップは，脂肪壊死の診断や乳癌との鑑別に有用か？

推奨度　1　（行うことを強く推奨する）

推奨文　脂肪注入による乳房増大術後の画像検査によるフォローアップは，脂肪壊死の診断や乳癌との鑑別に有用である．

有効性・安全性・承認状況

有効性：あり

安全性：比較的安全である．
承認状況：承認機器がある．
エビデンスレベル：A；1，B；1，C；6

解説文

脂肪注入による乳房増大術は，美容外科領域で現在広く行われ，安全性および有効性について議論されてきた．脂肪注入による乳房増大術の安全性においては，硬結や持続性の疼痛，血腫，気胸などの臨床的な術後合併症だけではなく，脂肪壊死の結果起こる嚢胞，石灰化，腫瘤性病変が，画像検査上で乳癌との鑑別に問題となる可能性についても言及する必要がある．

脂肪注入による乳房増大術後の画像評価としては，超音波検査（ultrasonography：US），マンモグラフィー（mammograms：MMG），および MRI が用いられることが一般的である．脂肪注入後の画像所見としては，嚢胞，石灰化，腫瘤性病変があり，乳房縮小術など他の乳房形成手術後の所見と類似すると報告されている[1]．US は嚢胞と充実性腫瘍との鑑別に最も優れており[2]，辺縁整な楕円形の低エコー所見，内部無エコーで描出される[3]．MMG は石灰化の評価に優れ，嚢胞壁にある白いカルシウム沈着として，または脂肪壊死の放射線透過性領域を取り囲む粗い不規則な斑点として描出される．これら良性の石灰化所見は，形態，サイズ，および分布に基づいて，多形性微小石灰化の集簇である悪性と区別される[4)5]．MRI は脂肪壊死による腫瘤性病変を検出するのに優れ，T2 強調画像で不均一な高信号として描出される[6]．脂肪壊死の中心は信号強度が低下し，脂肪壊死とは反対に，中心壊死を持つ癌性腫瘍と鑑別するための鍵とされる[7]．

Rubin らは，脂肪注入による乳房増大術後の MMG 所見で，嚢胞 25.5%，瘢痕 17.6%，良性石灰化 17.1%，放射線科医が生検を推奨する石灰化 4.6%，生検を推奨する腫瘤性病変 2.8% であったと報告し，乳房縮小術後と比較しこれらの頻度は低かったものの，脂肪壊死後の画像所見は，乳癌を疑う可能性があり，悪性腫瘍を除外するためには生検が必要となると述べている[1]．

また Groen らは脂肪注入による乳房増大術後の放射線学的安全性等について，22 編の文献でシステマティック・レビューを行い，MMG で微小石灰化を 9%，粗大石灰化を 7% で認め，形成外科医と放射線科医の間に良好なコミュニケーションが存在する限り，悪性腫瘍との鑑別は可能だと述べているが，今後の悪性腫瘍の発生および発見については，より大きなコホート研究や，長い追跡期間での報告が必要だと述べている[8]．

術後に画像検査によるフォローアップを行うことで，脂肪壊死の確認および自身の技術の振り返りを行い，技術の向上に努めることが重要と考える．

文　献

1）Rubin JP, Coon D, Zuley M, et al. Mammographic changes after fat transfer to the breast compared with changes after breast reduction：a blinded study. Plast Reconstr Surg, **129**(5)：1029-1038, 2012.

2）Costantini M, Cipriani A, Belli P, et al. Radiological findings in mammary autologous fat injections：a multi-technique evaluation. Clin Radiol, **68**(1)：27-33, 2013.[Epub 2012 Jun 30]

3）Kroll SS, Gherardini G, Martin JE, et al. Fat necrosis in free and pedicled TRAM flaps. Plast Reconstr Surg, **102**(5)：1502-1507, 1998.

4）Coleman SR, Saboeiro AP. Fat grafting to the breast revisited：safety and efficacy. Plast Reconstr Surg, **119**(3)：775-785, 2007.

5）Pulagam SR, Poulton T, Mamounas EP, et al. Long-term clinical and radiologic results with autologous fat

transplantation for breast augmentation：case reports and review of the literature. Breast J, **12**(1)：63-65, 2006.

6) Kinoshita T, Yashiro N, Yoshigi J, et al. Fat necrosis of breast：a potential pitfall in breast MRI. Clin Imaging, **26**(4)：250-253, 2002.

7) Devon RK, Rosen MA, Mies C, et al. Breast reconstruction with a transverse rectus abdominis myocutaneous flap：spectrum of normal and abnormal MR imaging findings. Radiographics, **24**(5)：1287-1299, 2004.

8) Groen JW, Negenborn VL, Twisk JWR, et al. Autologous fat grafting in cosmetic breast augmentation：a systematic review on radiological safety, complications, volume retention, and patient/surgeon satisfaction. Aesthet Surg J, **36**(9)：993-1007, 2016.

（令和元年度美容医療診療指針　日美外報，42：137-138，2020.）

第４章　腋窩多汗症【追加】

第１節　腋窩多汗症に対するマイクロ波治療

基礎知識

多汗症は，全身の発汗が増加する全身性多汗症と体の一部に限局して発汗量が増加する局所性多汗症に分類されている．全身性多汗症の場合，甲状腺機能亢進症などの代謝異常や神経疾患，薬剤性などがあり，原疾患がある場合にはそちらの治療を優先する．原発性腋窩多汗症は，精神性発汗と温熱性発汗の２つが関与し，腋窩に左右対称性に過剰な発汗を起こす．原発性腋窩多汗症の診断基準は，Hornberger ら[1]によれば原因不明の局所の過剰な発汗が６か月以上認められ，かつ以下の６項目のうち２項目以上が該当するものとされる．

1）発症が 25 歳以下であること
2）対称性に発汗がみられること
3）睡眠中は発汗しないこと
4）１週間に１回以上の多汗のエピソードがあること
5）家族歴がみられること
6）それらによって日常生活に支障があること

米国の疫学的調査では全人口の 2.8％が原発性多汗症であるとされ，そのうちの 50.8％が腋窩多汗症であるとしている[2]．本邦においては腋窩多汗症の有病率は 5.75％との報告がある[3]．

治療は塩化アルミニウム外用療法が一般的であるが，最近ではソフピロニウム臭化物ゲル（抗コリン作用薬）が承認されている．ソフピロニウム臭化物はエクリン汗腺に発現するムスカリン受容体サブタイプ３に結合し，発汗シグナル伝達を阻害するとされている．また抗コリン作用を有する A 型ボツリヌス菌毒素の局所皮下注入[4]も用いられる．そのほか水道水イオントフォレーシスやコリン作用薬であるプロパンテリン臭化物の内服療法も行われているが，これらは全て根治的な治療法ではなく治療を継続していく必要がある．外科的な治療法としては胸腔鏡下交感神経遮断術や腋臭症に準じた汗腺除去手術がある[5]．

機器による治療としてはマイクロ波機器が用いられる．マイクロ波は電磁波のうち，300 MHz から 300 GHz の周波数に分類される．マイクロ波は水に吸収されやすく，水分子を介して組織を加熱させる．このマイクロ波加熱の原理は，双極子である水分子に対して電磁波の電界変化を与えることによって水分子が少し遅れて追従し向きを変えることを繰り返し，摩擦熱のようにマイクロ波からエネルギーを吸収して発熱するものである．これによって水分の豊富な汗腺組織が加熱されて，変性する．使われる周波数は電波法の規制を受け，産業科学医療用周波数（ISM バンド）として割り当てられた 5.8 GHz を用いており，電子レンジの周波数 2.45 GHz より水に吸収されやすいとされる[6)7]．外用や内服のように一時的なものではなく，長期に結果を得ることが可能である[8)9]．しかし汗腺膿瘍，知覚障害や極めて稀に腕神経叢損傷などの合併症も報告されており適正な治療手技を要する[10)11]．

文　献

1）Hornberger J, Grimes K, Naumann M, et al. Recognition, diagnosis and treatment of primary focal hyperhidrosis. J Am Acad Dermatol, **51**(2)：274-286, 2004.
2）Strutton DR, Kowalski JW, Glaser DA, et al. US prevalence of hyperhidrosis and impact on individuals with axillary hyperhidrosis：results from a national survey. Am J Acad Dermatol, **51**(2)：241-248, 2004.

3）Fujimoto T, Kawahara K, Yokozeki H. Epidemiological study and considerations of primary focal hyperhidrosis in Japan：from questionnaire analysis. J Dermatol, **40**(11)：886-890, 2013.
4）Bushara KO, Park DM, Jones JC, et al. Botulinum toxin—a possible new treatment for axillary hyperhidrosis. Clin Exp Dermatol, **21**(4)：276-278, 1996.
5）嵯峨賢次．腋窩多汗症の重症度・患者背景に応じた治療法の選択2)Part. 2．形成外科，**59**：S38-S41，2016.
6）清水祐紀，佐々木英悟．汗腺を直接減らすⅡ)特殊機器を要する手術(5)マイクロ波(ミラドライ®)-汗腺破壊-．形成外科，**59**：S134-S140，2016.
7）Jonson JE, O'Shaughnessy KF, Kim S. Microwave thermolysis of sweet glands. Lasers Surg Med, **44**(1)：20-25, 2012.
8）Hong HC, Lupin M, O'Shaughnessy F. Clinical evaluation of a microwave device for treating axillary hyperhidrosis. Dermatol Surg, **38**(5)：728-735, 2012.
9）Lin MJ, Dubin DP, Genece J, et al. A survey of long-term results with microwave energy device for treating axillary hyperhidrosis. J Cosmet Laser Ther, **23**(3-4)：49-51, 2021.
10）淵上淳太，内田尚子，飯沼義博ほか．マイクロ波治療器を用いた腋窩多汗症，腋臭症治療の検討—短期的成績について—．日美外報，**42**(4)：141-149，2020.
11）Aleisa A, Feingold DS. Development of inflammatory nodules and scarring mimicking hidradenitis suppurativa after treatment of axillary hyperhidrosis using a microwave-based energy device. JAAD Case Rep, **6**(10)：999-1000, 2020.

CQ 4-1　腋窩多汗症にマイクロ波治療は有効か？

推奨度　2　（治療を希望する患者には，行うことを弱く推奨する）

推奨文　効果はボツリヌス菌毒素製剤注入療法に匹敵し，熱傷や瘢痕形成など合併症の頻度も少なく，安全性は比較的高い．腋窩多汗症治療の選択肢の1つとして行うことを弱く推奨できる．

有効性・安全性・承認状態

有効性：あり

安全性：副作用として，瘢痕形成，末梢神経障害，汗腺膿瘍などが挙げられ，十分な注意が必要である．

承認状態：国内承認機器がある．

エビデンス：A；0，B；2，C；5

解説文

マイクロ波治療器の有用性に関しては，少なくとも2件のランダム化比較試験の報告がある[1)2)]．Glaser ら[1)]は，ランダム単盲検多施設研究を行った．120例の偽治療群と81例の治療群を比較し，治療後6か月の時点で治療群の67%がHDSS(Hyperhidrosis Disease Severity Scale)スコア2点以上の改善を認めたと報告した．また，Kaminaka ら[2)]は，26例の腋窩多汗症患者に，ランダム化ハーフサイド比較試験を行い，HDSSスコア2点以上の改善は3か月後で83.3%，6か月後で61.1%，12か月で38.9%，発汗重量試験で75%減少は，3か月後で75.0%，6か月後で83.3%，6か月後で70.8%であったと報告した．

そのほか，腋窩多汗症に対するマイクロ波治療器の臨床研究はいくつか報告されている[3)〜6)]．Parrish ら[3)]は，18〜29歳の24例の患者で，QOL，HDSS，全般性不安，社会性不安などの改

善について調べ，全ての項目で改善が得られたと報告した．Hong ら[4]は，マイクロ波治療器の第３世代器を用いて，治療後 30 日目に改善が乏しい場合には，6 か月以内に 3 回まで繰り返すという方法で行った．その結果，HDSS スコア 2 点以上の改善は，治療後 3 か月で 93.6%，12 か月で 90.3%と報告している．Hatano ら[5]は，15 例の患者に，即時 2 回照射と通常の 1 回照射の比較試験を行い，病理組織学的に検討した．皮下組織内のエクリン汗腺に壊死，損傷に加えて，線維化と破壊が病理組織学的に認められ，即時 2 回照射群の方が，よりその損傷効果が高いと報告している．

本治療の副作用・合併症としては，軽微な熱傷やそれによる瘢痕のことが多いが，汗腺膿瘍や末梢神経障害が報告されている[7)8)]．極めて稀に腕神経叢損傷への直接損傷による，正中神経や尺骨神経などの障害が生じることが報告されている[7)]．これは，重度のるい痩患者で生じ易く，局所麻酔薬の大量注入法（Tumescent 法）が推奨される[2)]．

マイクロ波治療は腋窩多汗症に有効かについては，CQ 委員の中で，治療を希望する患者には，行うことを弱く推奨することで全員一致した．

まとめ

マイクロ波治療器は医療承認を取得している機器もあるが，保険適用外である．合併症は，瘢痕形成，末梢神経障害，汗腺膿瘍などがあるが，発生頻度は低く，安全な治療と考えられる．以上より，マイクロ波治療は腋窩多汗症の治療の選択肢の 1 つとして推奨できる．

文　献

1）Glaser DA, Coleman WP 3rd, Fan LK, et al. A randomized, blinded clinical evaluation of a novel microwave device for treating axillary hyperhidrosis：the dermatologic reduction in underarm perspiration study. Dermatol Surg, **38**(2)：185–191, 2012.

2）Kaminaka C, Mikita N, Inaba Y, et al. Clinical and histological evaluation of a single high energy microwave treatment for primary axillary hyperhidrosis in Asians：A prospective, randomized, controlled, split–area comparative trial. Lasers Surg Med, **51**(7)：592–599, 2019.

3）Parrish C, Waldbaum B, Coleman D, et al. Microwave thermolysis reduces generalized and social anxiety in young adults with axillary hyperhidrosis. Lasers Surg Med, **52**(9)：842–847, 2020.

4）Hong HC, Lupin M, O'Shaughnessy KF. Clinical evaluation of a microwave device for treating axillary hyperhidrosis. Dermatol Surg, **38**(5)：728–735, 2012.

5）Hatano T, Fukasawa N, Miyano C, et al. Pathological changes in axillary hyperhidrosis and axillary osmidrosis induced by microwave treatment：comparison of single– and double–pass irradiation. Lasers Surg Med, **53**(9)：1220–1226, 2021.

6）Scuderi S, Manoharan P, Lim D, et al. A survey of patient satisfaction with use of microwave device for axillary hyperhidrosis. Australas J Dermatol, **58**(2)：126–129, 2017.

7）渕上淳太，内田尚子，飯沼義博ほか．マイクロ波治療器を用いた腋窩多汗症，腋臭症治療の検討　短期的成績について．日美外報，**42**(4)：141–149，2020.

8）Aleisa A, Feingold DS. Development of inflammatory nodules and scarring mimicking hidradenitis suppurativa after treatment of axillary hyperhidrosis using a microwave–based energy device. JAAD Case Rep, **6**(10)：999–1000, 2020.

第5章　脱毛治療【追加】

第1節　レーザー等機器による脱毛治療

基礎知識

いわゆるムダ毛に対する脱毛は，女性において日本のみならず欧米においても大きな需要がある．男性においてもポピュラーなものになりつつあり，高齢者の将来の介護に備えた脱毛もなされるようになってきている．

脱毛の方法としては，毛抜き，Shaving，Wax 脱毛，電気脱毛などが従来から知られており，レーザー脱毛が普及するまで，電気脱毛が永久脱毛として医療機関で実施されてきた．電気脱毛は，毛包に細い金属製のワイヤー（プローブ）を挿入し，電気を流すことで毛包を破壊する脱毛法である．レーザー脱毛はレーザーをハンドピースで対象部位に照射するのみで手技が簡便であり，2000 年ごろから普及してきたレーザー脱毛は医療脱毛として大きなウェイトを占めている[1)2)]．レーザー脱毛には広義の意味で光脱毛である多波長の IPL 脱毛が含まれるので，本稿ではこれらを一括してレーザー脱毛として論じる．なお欧米では脱毛（hair removal）ではなく減毛（hair reduction）という表記が一般的であるが，本邦でレーザー脱毛という呼称が広く普及していることを考慮し，今回の診療指針においては用語としてレーザー脱毛で統一して表記する．

レーザー脱毛の原理

レーザー脱毛は‘Selective Photothermolysis’の原理に基づいて行われる[2)3)]．レーザー脱毛のターゲットは毛の中に含まれるメラニンであり，レーザー光が毛に含まれるメラニン（‘chromophore’）に達した場合，毛は 100℃以上にまで上昇しその部分は気化する．ミリ秒単位の発振時間の場合，熱は周囲へと伝導し，毛包は壊死，熱凝固をきたす（extended selective photothermolysis[4)]）．この結果，毛包が破壊されることがレーザー脱毛の機序である．このため，白髪や金髪に対するレーザー脱毛の効果はほとんどない．

組織学的にも[5)6)]，レーザー脱毛における典型的な変化として，照射直後の外毛根鞘とその外側の結合組織性毛包との間の剝離，毛包上皮細胞の構造の乱れと細胞質の変性，毛の著明な障害が特徴と言える．

毛の成長は Bulb，Bulge と呼ばれる部分によって調節をされているということが明らかになってきているが，組織学的検討の結果では Bulb，Bulge の両方に障害を与えていると考えられる．なお，これらの障害は照射 1 か月後の組織学的検査でも認められている．

現在，アメリカ FDA に認可されているレーザー脱毛器は，ルビーレーザー[7)8)]，アレキサンドライトレーザー[9)10)]，ダイオードレーザー[11)12)]，Nd:YAG レーザー[13)14)]がある．なお，ルビーレーザーは Fitzpatrick の Ⅰ，Ⅱのスキンタイプでは有効だが，日本では表皮損傷の可能性からほとんど使用されていない．また，2022 年 1 月にはアレキサンドライトレーザーと Nd:YAG レーザーを同時に発振する装置も日本で上市される予定である．この他に IPL はメラニンに吸収をもついくつかの波長を組み合わせたマルチライトの光源をカットオフフィルターによってある一定の波長部分のみカットすることで作られる．IPL では波長も 600〜1200 nm というようにメラニンに吸収を持つブロードバンドであることが特徴である[15)]．なお，エステティックサロンやホームユースの美容機器として販売されている商品はほとんどがこの IPL である[16)]．

医療用レーザー脱毛器の種類

2021 年 10 月現在，厚労省において脱毛器として認可されている機種は，GentleLase Pro（ア

レキサンドライトレーザー）（Candela 社），GentleMAX Pro（アレキサンドライトレーザー，Nd:YAG レーザー）（Candela 社），GentleYAG Pro（Nd:YAG レーザー）（Candela 社），Elite＋（アレキサンドライトレーザー，Nd:YAG レーザー）（Cynosure 社），Forma α（ダイオードレーザー）（JMEC社），LightSheer Duet（ダイオードレーザー）（ルミナス社），MEDIOSTAR NEXT PRO（ダイオードレーザー）（メディカルユーアンドエイ社），excelHR システム（アレキサンドライトレーザー，Nd:YAG レーザー）（キュテラ社）があり，いずれもアレキサンドライトレーザー，ダイオードレーザー，Nd:YAG レーザーである．

照射法としては，ハンドピースを１照射ごとに動かしていくシングルショットは広範囲の施術を目的として，大型のハンドピースや連射式などの技術が開発されている．2010 年ごろより普及している脱毛手法は in motion mode（日本では「蓄熱脱毛」）として知られ[17)18)]，ハンドピースを固定せず，ジェルを外用後，決められた照射範囲内でハンドピースを動かすことで十分なエネルギーを皮膚にもたらす手法である．

文　献

1）漆畑　修，尾見徳弥．医療脱毛のこつ―レーザー脱毛・電気脱毛―．メディカルコア社，pp. 35-76，2000.

2）Nester MS. Laser hair removal：clinical results and practical applications of selective photothermolysis. Skin Aging, **1**：34-41, 1998.

3）Anderson RR, Parrish JA. Selective photothrmolysis：precise microsurgery by selective absorption of pulsed radiation. Science, **220**（4596）：524-527, 1983.

4）Altshuler GB, Anderson RR, Manstein D. Extended theory of selective photothermolysis. Lasers Surg Med, **29**（5）：416-432, 2001.

5）Omi T, Honda M, Yamamoto K, et al. Histologic effects of ruby laser hair removal in Japanese patients. Lasers Surg Med, **25**（5）：451-455, 1999.

6）Bjerring P, Cramers M, Egekvist H, et al. Hair reduction using a new intense pulsed light irradiator and a normal mode ruby laser. J Cutan Laser Ther, **2**（2）：63-71, 2000.

7）Richards RN, Meharg GE. Cosmetic and medical electrolysis and temporary hair removal：A practice manual and reference guide. Medric, Ltd. 1991.

8）Grossman MC, Dierickx C, Farinelli W, et al. Damage to hair follicles by normal-mode ruby laser pulses. J Am Acad Dermatol, **35**（6）：889-894, 1996.

9）Narurkar VA. Laser assisted hair removal. Cosmetic Dermatol, **10**：14-16, 1997.

10）Raulin C, Greve B. Temporary hair loss using the long-pulsed alexandrite laser at 20 milliseconds. Eur J Dermatol, **10**（2）：103-106, 2000.

11）Dierickx CC, Anderson RR, Campos VB. Effective, permanent hair reduction using a pulsed, high-power diode laser. Coherent Medical. Inc. provided 1999.

12）Campos VB, Dierickx CC, Farinelli WA, et al. Hair removal with an 800 nm pulsed diode laser. J Am Acad Dermatol, **43**（3）：442-447, 2000.

13）Nanni C, Alster TS. A practical review of laser-assisted hair removal using the Q-switched Nd:YAG, long pulsed ruby and long pulsed Alexandrite lasers. Dermatol Surg, **24**（12）：1399-1405, 1998.

14）Raff K, Landthaler M, Hohenleutner U. Optimizing treatment parameters for hair removal using long-pulsed Nd:YAG lasers. Lasers Med Sci, **18**（4）：219-222, 2004.

15）Omi T, Clement RM. The use of a conatant spectrum, uniform temporal profile intense pulsed light source for long-term hair removal in Asian skin. J Cosmet Laser Ther, **8**（3）：138-145, 2006.

16）Town G, Botchkareva NV, Uzunbajakava NE, et al. Light-based home-use devices for hair removal：Why do they work and how effective they are? Lasers Surg Med, **51**（6）：481-490, 2019.

17）Royo J, Urdiales F, Moreno J, et al. Six-month follow-up multicenter prospective study of 368 patients, phototypes Ⅲ to Ⅴ, on epilation efficacy using an 810-nm diode laser at low fluencw. Lasers Med Sci, **26**

(2)：247-255, 2011.
18) Koo B, Ball K, Trmaine AM, et al. A comparison of two 810 diode lasers for hair removal：low fluence, multiple pass versus a high fluence, single pass technique. Lasers Surg Med, **46**(4)：270-274, 2014.

CQ 5-1-1　脱毛目的にロングパルスアレキサンドライトレーザーは有効か？

推奨度　1　（治療を希望する患者には，行うことを強く推奨する）

推奨文　ロングパルスアレキサンドライトレーザーでのレーザー脱毛は皮膚冷却装置による表皮保護を併用することで，熱傷などの合併症を避けながら比較的少ない疼痛で永久的脱毛効果を得やすい．脱毛部位，毛包の深度，毛の太さや色調，皮膚の色調（Fitzpatrick のスキンタイプⅣ～Ⅵ）などの要素によっては脱毛効果が劣る場合や硬毛化を生じる可能性があるため，多様化した脱毛希望部位すべてに万能とは言えず注意を要する．

有効性・安全性・承認状況

有効性：あり
安全性：比較的安全である．
承認状況：承認機器がある．
エビデンス：A；5，B；1，C；4

解説文

ロングパルスアレキサンドライトレーザー（以下，LPA）は，現在汎用されている脱毛用レーザーの波長のうちメラニンへの吸収率が最も高い 755 nm を用いている．755 nm 波長の特性をよく理解したうえで使用すれば比較的安全かつ効率よく脱毛が可能な機器である．本邦で 2016 年に長期脱毛用レーザー装置として初めて薬事承認を取得した機種は LPA であった．メラニンへの吸収率の高さゆえ高フルエンスは必要ないが深達性は劣る点や，ロングパルスで照射するため表皮損傷対策として照射時のクーリングが必要とされる点は，疼痛軽減に寄与することにもなる．LPA では他の波長による脱毛用レーザー同様の合併症は生じ得るが，長期的脱毛効果も他機種との比較で遜色なく[1]，施術時の疼痛が比較的軽度であることから，脱毛を希望する患者にはこの機器での施術を受けることを推奨できる．

Yaghoubian ら[1]はレーザー脱毛についての 5 つのランダム化比較試験[2)~6)]を選び，LPA による脱毛のレビューを行った結果，LPA による脱毛は効果的かつ安全であった．LPA の短期的合併症はダイオードレーザーよりも少なかったが，Nd:YAG レーザー，IPL より多かった．LPA の患者満足度は他のレーザーや IPL と同等だった．LPA の治療効果はダイオードレーザー，IPL と同等であったが，脱毛率において唯一差がみられ，Nd:YAG レーザーよりも LPA の脱毛率が 16.62％高かった．

Russe ら[7]は 2 施設で LPA による脱毛を受けた 948 人について長期的脱毛効果と安全性を調査した．長期的合併症はごくわずかで，最終治療から 11.5（±2）年経過を追えた 173 人のうち 152 人（87.9％）で脱毛状態が維持できていた．LPA による脱毛は永続的な脱毛効果と高い患者満足度が得られる安全で有効な方法と結論した．

レーザー脱毛後の一般的な合併症として，毛嚢炎，熱傷（水疱・痂皮），炎症後色素沈着，色

素脱失，瘢痕などの発生が報告されている[1)〜5)8)]．Fitzpatrick のスキンタイプⅢ〜Ⅵに対しての LPA の照射においても，適切なパラメーターで照射すれば他の波長のレーザー機器と類似した効果と安全性が得られている[6)8)]．硬毛化（paradoxical hypertrichosis）[9)10)]の発生は LPA に特有ではないが，発生原因が明確ではなく対処方法も確立されておらず，好発部位を把握したうえで必要に応じインフォームド・コンセントに追加すべきである．

文　献

1）Yaghoubian B, Hajebrahimi S, Pashazadeh H, et al. Technology assessment of long-pulsed alexandrite laser device for hair removal：a systematic review. Medical Science, **23**(99)：820-828, 2019.

2）Davoudi SM, Behnia F, Gorouhi F, et al. Comparison of long-pulsed alexandrite and Nd:YAG lasers, individually and in combination, for leg hair reduction：an assessor-blinded, randomized trial with 18 months of follow-up. Arch Dermatol, **144**(10)：1323-1327, 2008.

3）Toosi P, Sadighha A, Sharifian A, et al. A comparison study of the efficacy and side effects of different light sources in hair removal. Lasers Med Sci, **21**(1)：1-4, 2006.

4）Ghaly N. Evaluation of alexandrite laser, Nd:YAG laser and intense pulsed light for axillary hair removal：a prospective randomized controlled trial. 36th Annual European Society for Dermatological Research Meeting Paris, France 7-9 September 2006. J Invest Dermatol, **126**：s98, 2006.

5）Handrick C, Alster T. Comparison of long-pulsed diode and long-pulsed alexandrite lasers for hair removal：a long-term clinical and histologic study. Dermatol Surg, **27**(7)：622-626, 2001.

6）Ayatollahi A, Samadi A, Rajabi-Estarabadi A, et al. Comparison of efficacy and safety of a novel 755-nm diode laser with conventional 755-nm alexandrite laser in reduction of axillary hairs. Lasers Med Sci, **35**(2)：373-378, 2020.

7）Russe E, Purschke M, Herold M, et al. Evaluation of safety and efficacy of laser hair removal With the long-pulsed 755 nm wavelength laser：a two-center study with 948 patients. Lasers Surg Med, **52**(1)：77-83, 2020.

8）Dorgham NA, Dorgham DA. Lasers for reduction of unwanted hair in skin of colour：a systematic review and meta-analysis. J Eur Acad Dermatol Venereol, **34**(5)：948-955, 2020.

9）Willey A, Torrontegui J, Azpiazu J, et al. Hair stimulation following laser and intense pulsed light photoepilation：review of 543 cases and ways to manage it. Lasers Surg Med, **39**(4)：297-301, 2007.

10）Desai S, Mahmoud BH, Bhatia AC, et al. Paradoxical hypertrichosis after laser therapy：a review. Dermatol Surg, **36**(3)：291-298, 2010.

CQ 5-1-2　脱毛目的にダイオードレーザーは有効か？

推奨度　1　（治療を希望する患者には，行うことを強く推奨する）

推奨文　有色人種が大多数を占める本邦でレーザーによる脱毛を行うためには，適切な波長，パルス幅，出力，クーリングデバイスが有色人種に適切な物でなければならない．有色人種の脱毛にも使用できるように開発されたダイオードレーザーは，FDA で承認されてから 25 年近くの臨床使用が行われており，比較的安全に余剰体毛の脱毛を行うことができることが報告されている．
本邦での臨床使用経験は 20 年程度で，最初の脱毛用ダイオードレーザーが厚生労働省の承認を得てから 10 数年経過している．

有効性・安全性・承認状況

有効性：あり

安全性：比較的安全であるが，複数の副作用が生じる可能性があるため，skin typing や色素沈着には注意が必要である．

承認状況：承認機器あり．

エビデンス：A；5，B；4，C；6

解説文

1996 年に Grossman ら[1]が selective photo thermolysis の理論を基礎に有色人種の脱毛治療（脱毛療法）を初めて報告し，翌 1997 年には脱毛用ダイオードレーザーが米国 FDA 承認を取得し販売開始された．本邦では 2018 年から厚生労働省の承認を得ている．

Dorgham ら[2]は，スキンタイプⅢ～Ⅳの被験者で Nd:YAG レーザー，ダイオードレーザー，アレキサンドライトレーザー，IPL（intense pulsed light）における効果と副作用の metanalysis を行っている．IPL に比べてアレキサンドライトレーザーとダイオードレーザーは，痛みスコアが高いにもかかわらず安全性プロファイルは IPL と同等であり，ダイオードレーザーの脱毛効果は IPL のそれと同等であるとしている．

Sadighha ら[3]は，1998～2003 年の脱毛用のダイオードレーザー（810 nm），Nd:YAG レーザー（1064 nm），アレキサンドライトレーザー（755 nm），ルビーレーザー（694 nm）を用いた脱毛術の臨床試験についてシステマティックレビューを行っている．最後の治療から少なくとも 6 か月以上経過した時点での体毛の脱毛効果は，ダイオード，Nd:YAG，アレキサンドライト，ルビーでそれぞれ 57.5，42.3，54.7，52.8％であり，Scheffes の分散分析法を用いて比較し，t 検定で二重比較を行った結果ダイオードとアレキサンドライトが推奨され，Nd:YAG の効果が最も低いとしている．

Haedersdal ら[4]は，2005 年 4 月に MEDLINE（1966 年以降）および Embase（1980 年以降）を検索し，収集した試験の参考文献リストを検索し，著者のインタビューも含めて各レーザーの評価を行った．

主要評価項目は，客観的な毛髪数の減少，副作用，主観的な毛髪量の減少で 2 人の著者が独立してデータを抽出し，試験の質を評価した．

444 人を対象とした 11 件の無作為化比較試験が含まれていたが，いずれも方法論的な質は高くなく多くの試験が除外された．ほとんどの試験では，最終的な治療後 6 か月までの短期的な

効果が検討され，アレキサンドライトレーザーとダイオードレーザーでは，治療後６か月までに約50％の脱毛という短期的な効果があったが，IPL，Nd:YAGレーザー，ルビーレーザーの効果ほとんどないという結果であった．痛み，皮膚の赤み，腫れ，水ぶくれ，痂皮，感染症，アレルギー性湿疹，皮膚の色素沈着の減少や増加，瘢痕などの副作用が稀に報告されていた．

アレキサンドライトレーザーとの比較[5)6)]では，効果と副作用に大きな差はないとされていた．Nd:YAGレーザーとの比較[7)8)]では，ダイオードレーザーの方が効果も高く副作用も少ないとする報告であった．複数のレーザーでの比較[4)9)～12)]では，アレキサンドライトレーザーとダイオードレーザーの効果が高く，痛みなどの副作用が少ないという報告が多く見られた．

東洋人の褐色の肌色に対する評価でも，ダイオードレーザーの副作用が少ないという報告[2)11)12)～16)]が目立っていた．

文　献

1）Grossman MC, Dierickx C, Farinelli W, et al. Damage to hair follicles by normal-mode ruby laser pulses. J Am Acad Dermatol, **35**(6)：889-894, 1996.

2）Dorgham NA, Dorgham DA. Lasers for reduction of unwanted hair in skin of colour：a systemic review and meta-analysis. JEADV. **34**(5)：948-955, 2020.

3）Sadighha A, Mohaghegh Zahed G. Meta-analysis of hair removal laser trials. Lasers Med Sci, **24**(1)：21-25, 2009.

4）Haedersdal M, Gøtzsche PC. Laser and Photoepilation for unwanted hair growth. Cochrane Database Syst Rev, 2006.

5）Eremia S, Li C, Newman N. Laser hair removal with alexandrite versus diode laser using four treatment sessions：1-year results. Dermatol Surg, **27**(11)：925-930, 2001.

6）Handrick C, Alster TS. Comparison of long-pulsed diode and long-pulsed alexandrite lasers for hair removal：a long-term clinical and histologic study. Dermatol Surg, **27**(7)：622-626, 2001.

7）Battle EF, Hobbs LM. Laser-assisted hair removal for darker skin types. Dermatol Ther, **17**(2)：177-183, 2004.

8）Wanitphakdeedecha R, Thanomkitti K, Sethabutra P, et al. A split axilla comparison study of axillary hair removal with low fluence high repetition rate 810 nm diode laser vs. high fluence low repetition rate 1064 nm Nd:YAG laser. J Eur Acad Dermatol Venereol, **26**(9)：1133-1136, 2012.

9）Bouzari N, Tabatabai H, Abbasi Z, et al. Laser hair removal：comparison of long-pulsed Nd:YAG, long-pulsed alexandrite, and long-pulsed diode lasers. Dermatol Surg, **30**(4 Pt 1)：498-502, 2004.

10）Haedersdal M, Wulf HC. Evidence-based review of hair removal using lasers and light sources. J Eur Acad Dermatol Venereol, **20**(1)：9-20, 2006.

11）Puri N. Comparative study of diode laser versus neodymium-yttrium aluminum：garnet laser versus intense pulsed light for the treatment of hirsutism. J Cutan Aesthet Surg, **8**(2)：97-101, 2015.

12）Rogachefsky AS, Silapunt S, Goldberg DJ. Evaluation of a new super-long-pulsed 810 nm diode laser for the removal of unwanted hair：the concept of thermal damage time. Dermatol Surg, **28**(5)：410-414, 2002.

13）Fayne RA, Perper M, Eber AE, et al. Laser and light treatments for hair reduction in Fitzpatrick skin types Ⅳ-Ⅵ：a comprehensive review of the literature. Am J Clin Dermatol, **19**(2)：237-252, 2018.

14）志田山了一．ダイオードレーザーによる脱毛治療の合併症の検討―パルス幅設定の違いによる比較検討．形成外科，**46**(7)：737-743，2003.

15）志田山了一．ダイオードレーザーによる脱毛治療の長期成績―パルス幅設定の違いによる比較検討．形成外科，**46**(7)：729-736，2003.

16）Gan SD, Graber EM. Laser hair removal：a review. Dermatol Surg, **39**(6)：823-838, 2013.

CQ 5-1-3　脱毛目的に Nd:YAG レーザーは有効か？

推奨度　1　（治療を希望する患者には，行うことを強く推奨する）

推奨文　Nd:YAG レーザーはスキンタイプによらず脱毛に有効であり，治療を希望する患者には行うことを強く推奨する．

有効性・安全性・承認状況

有効性：あり

安全性：比較的安全である．疼痛については他の機器よりやや強い．

承認状況：承認機器あり．

エビデンス：A；7　B；1　C；3

解説文

Nd:YAG レーザーは，イットリウムとアルミニウムの複合酸化物からなるガーネット構造の結晶を製造する際に，ネオジムを添加した結晶を用いる YAG レーザーである．医療用レーザーとして様々な用途に使用されており，脱毛目的でも使用されている[1]．

Nd:YAG レーザーによる脱毛の有効性に関しては少なくとも 8 件のランダム化比較試験が報告されている[2)~8)]が，我が国での報告はない．Ismail[3]は，スキンタイプⅣ～Ⅵ 50 名の腋窩の脱毛に Nd:YAG レーザーと IPL でブラインド無作為化試験を行い，4～6 週間間隔で 5 回治療し，ベースラインと最終治療の 6 か月後で評価した．結果はレーザー側の脱毛率（79%）は，IPL 側（54.4%）よりも有意に高かった（$p<0.01$）．副作用は一時的なもののみ報告されたが，Nd:YAG レーザーの方が痛みの訴えが多かった．Wanitphakdeedecha ら[4]はダイオードレーザー（810 nm）と Nd:YAG レーザー（1064 nm）の 2 つのレーザーを用いて 49 名の腋窩の片側にダイオードレーザー，反対側に Nd:YAG レーザーを使用してブラインド無作為化試験を行い，1 か月ごと計 5 回の治療を行った．照射方法は，ダイオードレーザーは低フルエンスの高繰り返し率で，Nd:YAG レーザーは高フルエンス低繰り返し率で行った．ベースライン，1 か月および 6 か月後のフォローアップで評価した．1 か月後のダイオードレーザーと Nd:YAG レーザーによる脱毛率はそれぞれ 71.0% と 82.3% であり，6 か月の追跡調査ではそれぞれ 35.7% と 54.2% であった．1 か月と 6 か月のフォローアップでは，脱毛効果に有意差をもって Nd:YAG レーザーの方が高かった．痛みの評価ではダイオードレーザー側の痛みが少なかった（$p<0.001$）．また，両レーザー治療の副作用はごく軽度であり，一過性の紅斑と腫脹であったと報告している．Bouzari ら[9]は後ろ向き研究によりロングパルス Nd:YAG（1064 nm），ロングパルスアレキサンドライト（755 nm），ロングパルスダイオード（810 nm）の 3 つの異なるレーザーシステムを使用してレーザー脱毛の有効性と安全性を比較した．いずれかを使用して脱毛治療した患者 75 名は最終治療の 3 か月後に評価された．平均脱毛率は，Nd:YAG，アレキサンドライト，ダイオードレーザーでそれぞれ 42.4%，65.6%，46.9% であった．治療回数を考慮すると，アレキサンドライトとダイオードレーザーの方が Nd:YAG よりも有効性が高く，副作用の発生は，いずれも一過性のものであり 3 つのレーザー間で有意差はなかったと報告している．

色黒の肌のレーザー治療の問題点は，色素沈着や熱傷などの合併症のリスクが高くなることである．Nd:YAG の波長（1064 nm）はメラニンやヘモグロビンに対する色素選択性は低いものの，波長が長いために深達性に優れており，深部で光熱作用を生じる[10]．Gan ら[11]はレーザー

脱毛のレビューの中で，Nd:YAG レーザーは色が濃い肌に使用する場合最適なレーザーであると述べている．Rao ら[2]は Fitzpatrick type Ⅳ～Ⅵの 150 名の顔，腋窩，下肢，腹部，胸のいずれかをロングパルス Nd:YAG レーザーで脱毛治療した．顔は４週間ごと，他部位は６週間ごとに照射を繰り返し，被験者が満足のいくレベルの脱毛が達成されれば治療を中止とした．治療の平均数は 8.9(4～22)回，平均脱毛率は 54.3％であった．14％の患者に合併症が見られたが多くは色素沈着で一過性であり，色黒のスキンタイプの脱毛においても安全かつ効果的であることを示した．

以上，Nd:YAG レーザーはスキンタイプによらず脱毛が可能であり，重篤な副作用はないため安全性の高い治療と言える．ただし，疼痛については他のレーザー機器よりも高く，疼痛コントロールに配慮する．また，我が国でのデータが少ないため，日本人に適したレーザーの照射条件の検討や有効性と安全性の検討がさらに必要である．

文　献

1）Littler CM. Hair removal using an Nd:YAG laser system. Dermatol Clin, **17**(2)：401-430, 1999.

2）Rao K, Sankar TK. Long-pulsed Nd:YAG laser-assisted hair removal in Fitzpatrick skin types Ⅳ-Ⅵ. Lasers Med Sci, **26**(5)：623-626, 2011.

3）Ismail SA. Long-pulsed Nd:YAG laser vs. intense pulsed light for hair removal in dark skin：a randomized controlled trial. Br J Dermatol, **166**(2)：317-321, 2012.

4）Wanitphakdeedecha R, Thanomkitti K, Sethabutra P, et al. A split axilla comparison study of axillary hair removal with low fluence high repetition rate 810 nm diode laser vs. high fluence low repetition rate 1064 nm Nd:YAG laser. J Eur Acad Dermatol Venereol, **26**(9)：1133-1136, 2012.

5）Khatri AK, Lee RA, Goldberg LJ, et al. Efficacy and safety of a 0.65 millisecond pulsed portable ND:YAG laser for hair removal. J Cosmet Laser Ther, **11**(1)：19-24, 2009.

6）Khoury JG, Saluja R, Goldman MP. Comparative evaluation of long-pulse alexandrite and long-pulse Nd:YAG laser systems used individually and in combination for axillary hair removal. Dermatol Surg, **34**(5)：665-670, 2008.

7）Galadari I. Comparative evaluation of different hair removal lasers in skin types Ⅳ, Ⅴ, and Ⅵ. Int J Dermatol, **42**(1)：68-70, 2003.

8）Davoudi SM, Behnia F, Gorouhi F, et al. Comparison of long-pulsed alexandrite and Nd:YAG lasers, individually and in combination, for leg hair reduction：an assessor-blinded, randomized trial with 18 months of follow-up. Arch Dermatol, **144**(10)：1323-1327, 2008.

9）Bouzari N, Tabatabai H, Abbasi Z, et al. Laser hair removal：comparison of long-pulsed Nd:YAG, long-pulsed alexandrite, and long-pulsed diode lasers. Dermatol Surg, **30**(4 Pt 1)：498-502, 2004.

10）黄　聖琥．Ⅲ各論 Q スイッチ Nd:YAG レーザー．Non-Surgical 美容医療超実践講座．宮田成章編．154-160，全日本病院出版会，2017.

11）Gan SD, Graber EM. Laser hair removal：a review. Dermatol Surg, **39**(6)：823-838, 2013.

CQ 5-1-4　脱毛に蓄熱式脱毛は有効か？

推奨度　1　（治療を希望する患者には，行うことを強く推奨する）

推奨文　蓄熱式脱毛は脱毛に有効であり，疼痛が少ないため治療を希望する患者には行うことを推奨する．

有効性・安全性・承認状況

有効性：あり

安全性：比較的安全である．

承認状況：承認機器あり．

エビデンス：A；5，B；3，C；4

解説文

2006年に開発された蓄熱式脱毛レーザーは，メラニンとヘモグロビンの吸光度に差がある波長を用いて，皮膚表面を接触冷却し，低フルエンスで高速反復照射し，ハンドピースを動かしながら1ユニットに一定量のエネルギーを入れる方法である．従来の高フルエンスによる単発照射で毛包を熱損傷させるに十分なエネルギーを与える機器（以下，単発式）と異なり，低フルエンス，複数発の照射によって毛包全体に蓄熱していく．Braun[1)2)]は，蓄熱式脱毛ダイオードレーザーと，単発式ダイオードレーザーの2つのレーザーを用いて，Fitzpatrick skin typing Ⅰ～Ⅴの25人の女性患者の下肢片側で二重盲検比較，無作為化臨床試験を行い，6～8週間ごと5回終了後6か月で評価した．結果，蓄熱式は86％，単発式では91％の脱毛があり，治療時間は蓄熱式が平均20分，単発式が平均26分，痛みについてはVASスコア（0～10）で蓄熱式が3，単発式が5であったと蓄熱式の有用性を報告した．同様の試験はその後も報告されており[3)～5)]，Kooら[3)]は，プロスペクティブ，無作為化，サイドバイサイド比較試験を行った．スキンタイプⅡ～Ⅳの女性患者20人を無作為に腋窩もしくは下肢の脱毛に10人ずつ割り当て，片側には蓄熱式脱毛レーザー，もう片方には従来の単発式脱毛レーザーで6～8週間ごとに5回治療し，終了後6，12か月目の評価を行ったところ，脱毛効果は両者で有意差はなく，蓄熱式が有意に痛みを感じなかったという結果が得られた．

従来の脱毛機器は疼痛緩和のために接触型冷却装置を備えていても色黒の肌や，日焼けした皮膚を脱毛する場合には注意が必要であった[6)]．Liら[7)]は，プロスペクティブ，二重盲検，無作為比較試験を行いスキンタイプⅢ～Ⅴの98人の中国人女性に対し，蓄熱式または単発式による脱毛治療を左または右に無作為に割り付けし，4週間ごとに4回施術して，最後の施術から6か月後に評価した．脱毛効果について蓄熱式は全体の90.2％，単発式では87％で統計的に有意差はなかった．VASを用いた痛みの評価では，蓄熱式2.75，単発式6.75と統計的に有意差を認め，従来の820 nmダイオードと比較しても，脱毛効果は有意差なく得られ，疼痛については有意差をもって蓄熱式が有用であることが示唆された．

Royoら[8)9)]は，スキンタイプⅢ～Ⅴ368人を腋，胸部，腹部，恥骨部，ビキニラインの5部位のいずれかに無作為に割り当て，2か月ごとに蓄熱式を5回施術し，最終施術から6か月後（初回から14か月後）まで経過観察し，そのうち15人で生検した．15人中9人で表皮基底層にわずかに空胞変性がみられた．そのほか真皮上層と毛包周囲に浮腫と炎症性細胞浸潤を認めた．患者の中で82人の日焼けをした人と，していない人の間の有害事象に差はなかった．患者満足

度は５段階評価で３以上をつけたものが全体の95％であった．ほとんどの患者に施術後紅斑と浮腫がみられたが一過性のものであった．一部色素沈着を呈した部位については，面積が小さいため，ハンドピースを連続的かつ均一に移動することが難しく，技術的な問題が考えられた．同様の検証は日本人患者25人においても報告されている[10]．

近年，蓄熱式脱毛レーザーを利用して，これまで治療が困難であった色素病変と多毛を有する疾患の治療の有用性について報告されている[11)12)]．Lapidothら[11]は，２施設においてスキンタイプⅣ～Ⅵの肩に生じた有毛のベッカー母斑患者15人に対して８回の施術後6，12か月後に評価した．有害事象はなく，全例で施術時に麻酔を使用せず，冷却も不要だった．つまり多毛の脱毛時に，皮膚に強い色素病変があっても痛みや副作用を生じず，有意な脱毛効果が得られたと報告した．

蓄熱式脱毛レーザー機器はハンドピースを動かしながら施術するため，施術者の技量により効果に差が出る可能性は否めない．また，上口唇や，眉周囲など狭い照射部位ではハンドピースを動かすことが十分にできないこともあり，高フルエンス，単射式脱毛と併用することもある[10]．しかし，蓄熱式脱毛レーザー機器による治療は従来の脱毛と比較して脱毛効果に有意差がなく，疼痛が少ないことが大きなメリットであり，スキンタイプによらず照射が可能であることから，脱毛を希望する患者の選択肢の１つと推奨できる．

文　献

1）Braun M. Comparison of high-fluence, single-pass diode laser to low-fluence, multiple-pass diode laser for laser hair reduction with 18 months of follow up. J Drugs Dermatol, **10**(1)：62-65, 2011.

2）Braun M. Permanent laser hair removal with low fluence high repetition rate versus high fluence low repetition rate 810 nm diode laser—a split leg comparison study. J Drugs Dermatol, **8**(11 Suppl)：s14-s17, 2009.

3）Koo B, Ball K, Tremaine AM, et al. A comparison of two 810 nm diode lasers for hair removal：low fluence, multiple pass versus a high fluence, single pass technique. Lasers Surg Med, **46**(4)：270-274, 2014.

4）Paasch U, Wagner JA, Paasch HW. Novel 755-nm diode laser vs. conventional 755-nm scanned alexandrite laser：Side-by-side comparison pilot study for thorax and axillary hair removal. J Cosmet Laser Ther, **17**(4)：189-193, 2015.

5）Nistico SP, Del Duca E, Farnetani F, et al. Removal of unwanted hair：efficacy, tolerability, and safety of long-pulsed 755-nm alexamdrite laser equipped with a sapphire handpiece. Lasers Med Sci, **33**(7)：1479-1483, 2018.

6）Trelles MA, Urdiales F, Al-Zarouni M. Hair structures are effectively altered during 810 nm diode laser hair epilation at low fluences. J Dermatolog Treat, **21**(2)：97-100, 2010.

7）Li W, Liu C, Chen Z, et al. Safety and efficacy of low fluence, high repetition rate versus heigh fluence, low repetition rate 810 nm diode laser for axillary hair removal in Chinese women. J Cosmet Ther, **18**(7)：393-396, 2016.

8）Royo J, Moreno-Moraga J, Trelles MA. Clinical assessment of a new 755 nm diode laser for hair removal：efficacy, safety, and practicality of 56 patients. Lasers Surg Med, **49**(4)：355-360, 2017.

9）Royo J, Vrdiales F, Moreno J, et al. Six-month follow-up multicenter prospective study of 368 patients, phototypes Ⅲ to Ⅴ, on efficacy using an 810-nm diode laser at low fluence. Lasers Med Sci, **26**(2)：247-255, 2011.

10）Omi T. Static and dynamic modes of 810 nm diode laser hair removal compared：a clinical and histological study. Laser Ther, **26**(1)：31-37, 2017.

11）Lapidoth M, Adatto M, Cohen S, et al. Hypertrichosis in Becker's nevus：effective low-fluence laser hair removal. Lasers Med Sci, **29**(1)：191-193, 2014.

12）有川公三：Ⅲ各論 ダイオードレーザー．Non-Surgical 美容医療超実践講座．宮田成章編．162-177，全日本病院出版会，2017.

CQ 5-1-5　脱毛目的に IPL は有効か？

推奨度　2　（治療を希望する患者には，行うことを弱く推奨する）

推奨文　単一波長ではないためメラニンへの選択性は脱毛用レーザーと比較すると劣るが，1 回あたりの照射面積が広く，レーザーと比較して痛みも少ない．脱毛用レーザーと比較すると脱毛効率はやや劣る．

有効性・安全性・承認状況

有効性：あり

安全性：疼痛や熱傷に伴う副反応が少なく比較的安全である．肌質に合わせてカットフィルターを用いる．

承認状況：承認器もあるが，未承認器も広く使用されている．機器により冷却装置の有無に違いあり．

エビデンスレベル：A；14，B；0，C；4

解説文

高圧電流パルスを用いて紫外線，可視光線領域，近赤外線領域の光を放出させるフラッシュランプシステムを Intense Pulsed Light（IPL）と総称している．脱毛治療に際しては，表皮保護のために冷却が必用であり，初期の機器には装備されていない．Fitzpatrik skin type（Ⅰ～Ⅵ）の数値が増すほど熱傷のリスクが高くなるため，より低フルエンス，ロングパルスモード照射が必要となる．近年の機器においては冷却装置が標準装備となり表皮のダメージを減少させている．さらに，カットフィルターを用い，熱傷の原因となる短い波長を遮断し，より脱毛効率を高めるため特定の波長を選択できるように工夫されている．通常は 650 nm 以上の波長帯が使用される．IPL 脱毛による脱毛率は報告者により異なり 50～85％とされる[1)～18)]．

脱毛率がレーザーより劣るとされた報告例をみると抽出例 228 例（evidence level 1：A9 編：RCT/PRLC）あり[1)～9)]，skin type がⅣ～Ⅵにおいてはロングパルス Nd:YAG レーザー（以下，Nd:YAG）が優っていたとするもの 83 例[1)5)9)]，skin type Ⅰ～Ⅴにおいてロングパルス alexandrite レーザー（以下，Alex）がよいとするもの，McGill ら［Ⅰ～Ⅴ］（［　］内は対象となった skin type）38 例[2)]，Leheta ら［Ⅱ～Ⅳ］15 例[4)]，Moon ら［Ⅲ～Ⅳ］13 例[6)]がある．Skin type Ⅰ～Ⅲではロングパルス Diode レーザー（以下，Diode）がよいとする Cameron ら［Ⅰ～Ⅲ］9 例[3)]，Klein ら［Ⅱ～Ⅲ］30 例[7)]の報告，skin type Ⅲ～Ⅵにおいては Diode，Nd:YAG の双方が IPL に優っていたなどの論文（30 例）がある[8)]．要約すると skin type が濃いⅣ～Ⅵの場合には Nd:YAG がよく，Ⅰ～Ⅴ程度であれば Diode や Alex が適していると判断できる．

一方，レーザーと統計学的に有意差なしの報告には抽出例 333 例（evidence level 1：A 5 編：RCT/PRLC）が渉猟された．Diode や Alex との比較では，skin type Ⅰ～Ⅲ 10 例[10)]とⅢ～Ⅳ 191 例が検討され有意差を認めていない（ただし，Diode がやや有効だったとコメントあり）[11)]．Diode のみと比較では skin type Ⅰ～Ⅳ 31 例[12)]，Nd:YAG レーザーとの比較 skin type Ⅴ，Ⅵ 70 例[13)]で差異がなかった．

日本人に多い skin type Ⅲ，Ⅳについて比較検討した論文は，本邦にはなかったが，Moon ら[6)]は，韓国人 13 例を Alex と比較検討し，Alex の効果が良いと報告している一方で，Toosi ら[11)]はイラン人 191 例に対する Alex，Diode との比較で IPL との有意差を認めないものの，

Diode がやや有効と報告している．

また，skin type Ⅲ～Ⅵについてのメタ解析によると Nd:YAG，Diode と IPL に有意差はなく，Alex は IPL に優っており[14]，全般的にレーザーは痛みが強いものの脱毛効果は大きいと結論した[14]．

症例集積研究（evidence level 3：4 編）[15)～18)]では 60％以上の脱毛率が報告されており，根岸らは腋で 5 回治療 6 か月後 85.63％，下腿では 3 回治療後 81.11％の脱毛を観察している[18]．

以上の結果から鑑みると IPL は日本人の skin type にも十分に使用可能と考えられるが，脱毛効率はレーザーが優ると思われる．

異なる skin type に対し，どのタイプの治療器がより適しているのかは更なる実証研究が必用と考えられるが，broad band light である IPL 使用に際しては，skin type が濃くなるほど低フルエンス，ロングパルスが必用になるなど，至適パラメーターの決定がやや難しいと考えられ，レーザー機器と比較し，習熟に一定程度の期間が必用と思われる．また，IPL 脱毛においてもレーザー脱毛と同様，熱傷や硬毛化を生じる可能性がある[19)～21)]．

尚，今回の検討においては日本人の skin type に不適と考えられる Ruby レーザーによる脱毛との比較は割愛した．

文　献

1）Goh CL. Comparative study on a single treatment response to long pulse Nd:YAG lasers and intense pulse light therapy for hair removal on skin type Ⅳ-Ⅵ is longer wavelengths lasers preferred over shorter wavelengths lights for hair removal. J Dermatolog Treat, **14**(4)：243-247, 2003.

2）McGill DJ, Hutchison C, Mckenzie E, et al. A randomised, split-face comparison of facial hair removal with the alexandrite laser and intense pulsed light system. Lasers Surg Med, **39**(10)：767-772, 2007.

3）Cameron H, Ibbotson SH, Dawe RS, et al. Within-patient right-left blinded comparison of diode(810 nm) laser therapy and intense pulsed light therapy for hair removal. Lasers Med Sci, **23**(4)：393-397, 2008.

4）Leheta TM. Comparative evaluation of long pulse alexandrite laser and intense pulsed light systems for pseudofolliculitis barbae treatment with one year of follow up. Ind J Dermatol, **54**(4)：364-368, 2009.

5）Ismail SA. Long-pulsed Nd:YAG laser vs. intense pulsed light for hair removal in dark skin：a randomized controlled trial. Br J Dermatol, **166**(2)：317-321, 2012.

6）Moon HR, Lee JH, Lee G, et al. Long-pulsed alexandrite laser vs. intense pulsed light for axillary hair removal in Korean women. Med Lasers, **1**(1)：11-15, 2012.

7）Klein A, Steinert S, Baeumler W, et al. Photepilation with a diode laser vs. intense pulsed light：a randomised, intrapatient left-to-right trial. Br J Dermatol, **168**(6)：1287-1293, 2013.

8）Puri N. Comparative study of diode laser versus neodymium-yttrium aluminum：Garnet laser versus inttense pulsed light for the treatment of hirsutism. J Cutan Aesthe Surg, **8**(2)：97-101, 2015.

9）Shrimal A, Sardar S, Roychoudhury S, et al. Long-pulsed Nd:YAG laser and intense pulse light-755 nm for idiopathic facial hirsutism：A comparative study. J Cutan Aesthet Surg, **10**(1)：40-44, 2017.

10）Amin SP, Goldberg DJ. Clinicl comparison of four hair removal lasers and light sources. J Cosmet Laser Ther, **8**(2)：65-68, 2006.

11）Toosi P, Sadighha A, Sharifian A, et al. A comparison study of the efficacy and side effects of different light sources in hair removal. Lasers Med Sci, **21**(1)：1-4, 2006.

12）Haak CS, Nymann P, Pedersen AT, et al. Hair removal in hirsute women with normal testosterone levels：a randomized controlled trial of long-pulsed diode laser vs. intense pulsed light. Br J Dermatol. **163**(5)：1007-1013, 2010.

13）Bs B, Chittoria RK, Thappa DM, et al. Are laser superior to lights in the photoepilation of Fitzpatrick V and VI skin types? A comparison between Nd:YAG laser and intense pulsed light. J Cosmet Laser Ther, **19**(5)：252-255, 2017.

14）Dorgham NA, Doragham DA. Lasers for reduction of unwanted hair in skin of colour：a systematic review and meta-analysis. J Eur Acad Dermatol Venerol, **34**(5)：948-955, 2020.

15）Gold MH, Bell MW, Foster TD, et al. Long-term epilation using the EpiLight broad band, intense pulsed light hair removal system. Dermatol Surg, **23**(10)：909-913, 1997.

16）Gold MH, Bell MW, Foster TD, et al. One-year follow-up using an intense pulsed light source for long-term hair removal. J Cutan Laser Ther, **1**(3)：167-171, 1999.

17）Schroeter CS, Groenewegen JS, Reineke T, et al. Hair reduction using intense pulsed light source. Dermatol Surg, **30**(2 Pt 1)：168-173, 2004.

18）根岸　圭，長尾久美子，若松信吾．フラッシュランプ治療器による脱毛治療の経験．日美外報，**29**(3)：164-171，2007.

19）Radmonesh M, Azar-Beig M, Abtahian A, et al. Burning, paradoxical hypertrichosis, leukotrichia and folliculitis are four major complications of intense pulsed light hair removal therapy. J Dermatolog Treat, **19**(6)：360-363, 2008.

20）Radmonesh M. Paradoxical hypertrichosis and terminal hair change after intense pulsed light hair removal therapy. J Dermatolog Treat, **20**(1)：52-54, 2009.

21）Willey A, Torrontegni J, Azpiazu J, et al. Hair stimulation following laser and intense pulsed light photoepilation：review of 543 cases and ways to manage it. Lasers Surg Med, **39**(4)：297-301, 2007.

第 6 章　美容医療における医療安全【追加】

CQ 6-1

美容医療を提供する医療機関の管理者は，医療事故（当該病院等に勤務する医療従事者が提供した医療に起因し，または起因すると疑われる死亡であって，当該管理者が当該死亡を予期しなかったもの）が発生した場合は，医療事故調査・支援センターに報告しなければならないか？

回　答　報告する必要がある．美容医療を提供する医療機関の管理者は，医療事故（当該病院等に勤務する医療従事者が提供した医療に起因し，または起因すると疑われる死亡であって，当該管理者が当該死亡を予期しなかったもの）が発生した場合は，遅滞なく，医療事故調査・支援センター（一般社団法人 日本医療安全調査機構）に報告しなければならない．そして，医療機関の管理者は，速やかにその原因を明らかにするために医療事故調査を行わなければならない．これまでに美容外科による医療事故の事例も報告されている．

解説文

医療事故調査制度は，2015 年 10 月に施行開始された制度であり，医療事故が発生した医療機関で院内調査を行い，その調査結果を第三者機関が収集・分析することで再発防止につなげることにより，医療の安全を確保することを目的としている．

本制度における医療事故とは，医療法に基づき「医療機関（病院，診療所，助産所）に勤務する医療従事者が提供した医療に起因し，又は起因すると疑われる死亡又は死産であって，当該医療機関の管理者がその死亡又は死産を予期しなかったもの」と定められている（図 1）．「医療に起因する（疑いを含む）」死亡または死産の考え方を図 2 に示す．また，「管理者が予期しな

本制度における医療事故の定義について

	医療機関（病院、診療所、助産所）に勤務する医療従事者が提供した医療に起因し、又は起因すると疑われる死亡又は死産であって、当該医療機関の管理者がその死亡又は死産を予期しなかったもの	
省令事項		○「予期しなかったもの」
通知事項	○「医療に起因し又は起因すると疑われるもの」	○「予期しなかったもの」

○　**医療事故の範囲**　※過誤の有無は問わない

	医療に起因し、又は起因すると疑われる死亡又は死産	左記に該当しない死亡又は死産
管理者が予期しなかったもの	**制度の対象事案**	
管理者が予期したもの		

本制度において「医療事故」に該当するかどうかについては、医療機関の管理者が組織として判断することとされています。
「地域における医療及び介護の総合的な確保を推進するための関係法律の整備等に関する法律の一部の施行（医療事故調査制度）について（平成27年5月8日付医政発0508第1号）」より

なお、遺族等から医療事故が発生したのではないかという申出があった場合であって、医療事故には該当しないと判断した場合は、遺族等に対してその理由をわかりやすく説明することとされています。
「医療法施行規則の一部を改正する省令の施行に伴う留意事項等について（平成28年6月24日付医政総発0624第1号）」より

図 1

（厚生労働省ホームページより引用）

「地域における医療及び介護の総合的な確保を推進するための関係法律の整備等に関する法律の一部の施行（医療事故調査制度）について」（平成２７年５月８日医政発０５０８第１号）より抜粋

「当該病院等に勤務する医療従事者が提供した医療に起因し、又は起因すると疑われる死亡又は死産であって、当該管理者が当該死亡又は死産を予期しなかったもの」を、医療事故として管理者が報告する。

「医療」（下記に示したもの）に起因し、又は起因すると疑われる死亡又は死産（①）	①に含まれない死亡又は死産（②）
○ **診察** - 徴候、症状に関連するもの ○ **検査等（経過観察を含む）** - 検体検査に関連するもの - 生体検査に関連するもの - 診断穿刺・検体採取に関連するもの - 画像検査に関連するもの ○ **治療（経過観察を含む）** - 投薬・注射（輸血含む）に関連するもの - リハビリテーションに関連するもの - 処置に関連するもの - 手術（分娩含む）に関連するもの - 麻酔に関連するもの - 放射線治療に関連するもの - 医療機器の使用に関連するもの ○ **その他** 以下のような事案については、管理者が医療に起因し、又は起因すると疑われるものと判断した場合 - 療養に関連するもの - 転倒・転落に関連するもの - 誤嚥に関連するもの - 患者の隔離・身体的拘束／身体抑制に関連するもの	左記以外のもの <具体例> ○ 施設管理に関連するもの -火災等に関連するもの -地震や落雷等、天災によるもの -その他 ○ 併発症 （提供した医療に関連のない、偶発的に生じた疾患） ○ 原病の進行 ○ 自殺（本人の意図によるもの） ○ その他 -院内で発生した殺人・傷害致死、等

※１　医療の項目には全ての医療従事者が提供する医療が含まれる。
※２　①、②への該当性は、疾患や医療機関における医療提供体制の特性・専門性によって異なる。

図 2

（厚生労働省ホームページより引用）

かったもの」とは，一般的な死亡の可能性についての説明や記録ではなく，当該患者個人の臨床経過などを踏まえて，当該死亡や死産が起こり得ることについて，患者などへの事前の説明や診療録等への事前の記載が十分になされていたものでない，と管理者が認めたものである．

本制度の概要を図 3 に示す．医療機関は，医療事故が発生した場合，まずは遺族に説明を行い，医療事故調査・支援センター（一般社団法人 日本医療安全調査機構）に遅滞なく報告し，その後，速やかに医療事故調査を行う．そして，調査を行う際には，医療機関は医療事故調査等支援団体（図 4）に対し，調査を行うために必要な支援を求めるものとするとされており，原則として外部の医療の専門家の支援を受けながら調査を行う．院内における調査の終了後，調査結果を遺族に説明し，医療事故調査・支援センターに報告する．医療事故調査・支援センター 2021 年年報によると，院内における調査について，制度開始から 2021 年 12 月までに，美容外科に関する事例は 1 件調査されている[1)]．

また，医療機関が医療事故として医療事故調査・支援センターに報告した事案について，遺族又は医療機関が医療事故調査・支援センターに調査を依頼した際は，医療事故調査・支援センターが調査を行うことができる（センター調査）．センター調査終了後，医療事故調査・支援センターは，調査結果を医療機関と遺族に報告することになる．医療事故調査・支援センター 2021 年年報によると，センター調査について，制度開始から 2021 年 12 月までに，美容外科に関する事例は 1 件調査されている[1)]．

医療事故調査・支援センターは，集積した情報に基づき，得られた知見から再発防止策の検討を行い情報提供するなど医療事故の再発防止に関する普及啓発等についても行っており，2022 年 3 月までに「医療事故の再発防止に向けた提言」として計 16 テーマについて分析・公表している．

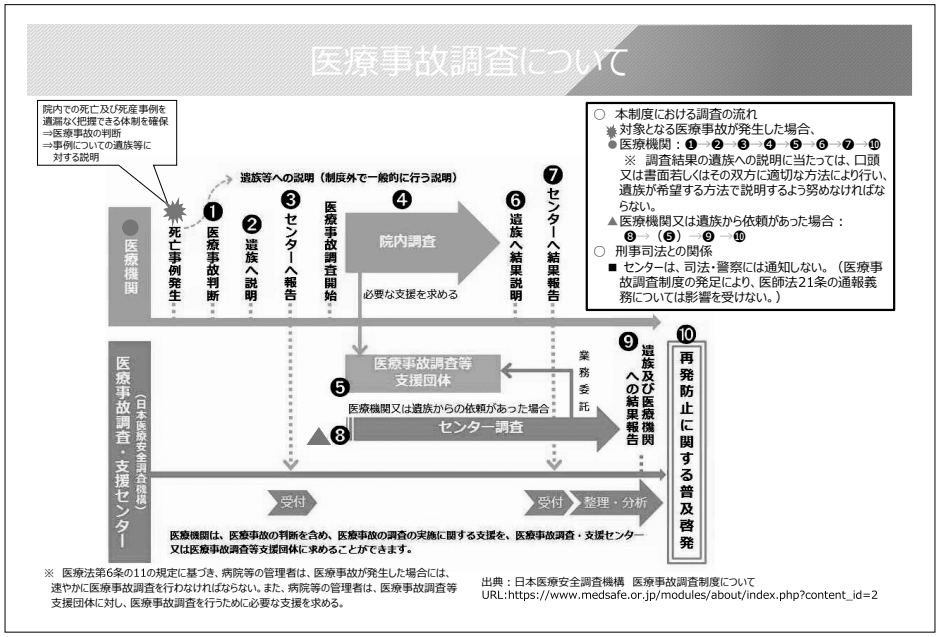

図３

（厚生労働省ホームページより引用）

医療法第６条の11第２項の規定に基づき厚生労働大臣が定める団体（支援団体）
平成27年８月６日付厚生労働省告示第343号

○ 職能団体
- （公社）日本医師会及び（一社）都道府県医師会
- （公社）日本歯科医師会及び（一社）都道府県歯科医師会
- （公社）日本薬剤師会及び（一社）都道府県薬剤師会
- （公社）日本看護協会及び（公社）都道府県看護協会
- （公社）日本助産師会及び（一社）都道府県助産師会
- （一社）日本病院薬剤師会
- （公社）日本診療放射線技師会
- （一社）日本臨床衛生検査技師会
- （公社）日本臨床工学技士会

○ 病院団体等
- （一社）日本病院会及びその会員が代表者である病院
- （公社）全日本病院協会及びその会員が代表者である病院
- （一社）日本医療法人協会
- （公社）日本精神科病院協会
- （公社）全国自治体病院協議会及びその会員が代表者である病院
- （一社）全国医学部長病院長会議及び その会員が代表者である大学の医学部又は病院
- （公財）日本医療機能評価機構

○ 病院事業者
- （独）国立病院機構
- （独）労働者健康福祉機構
- （独）地域医療機能推進機構
- （国研）国立がん研究センター
- （国研）国立循環器病研究センター
- （国研）国立精神・神経医療研究センター
- （国研）国立国際医療研究センター
- （国研）国立成育医療研究センター
- （国研）国立長寿医療研究センター
- 日本赤十字社
- （福）恩賜財団済生会
- 全国厚生農業協同組合連合会の会員である厚生農業協同組合連合会
- （福）北海道社会事業協会
- 国家公務員共済組合連合会

○ 学術団体
- 日本医学会に属する学会（内８１学会）
- 日本歯科医学会
- （一社）日本医療薬学会
- （一社）日本看護系学会協議会の社員である学会
- （一社）医療の質・安全学会
- （一社）医療安全全国共同行動

図４

（厚生労働省ホームページより引用）

CQ 6-2　医療事故調査制度以外に，医療機関内における事故その他の事案が発生した際に共有する制度はあるのか？

回　答　提供した医療（美容医療を含む）により，医療機関内における事故その他の事案が発生した際に，外部の機関が情報収集する制度として，医療事故情報収集等事業がある．同事業においては，特定機能病院，国立ハンセン病療養所，独立行政法人国立病院機構および国立高度専門医療研究センターの開設する病院，学校教育法に基づく大学の附属施設である病院（病院分院を除く）は事案が発生した場合，登録分析機関（公益財団法人 日本医療機能評価機構）に報告する義務がある．左記以外の病院と診療所の管理者は，同事業に参加し，事案を共有することが望まれる．これまで美容医療が関与する事案も共有されている．

解説文

医療事故情報収集等事業は，医療機関から報告された事故等事案についての情報を収集，分析し提供することにより，広く医療機関が医療安全対策に有用な情報を共有するとともに，国民に対して情報を提供することを通じて，医療安全対策に一層の推進を図ることを目的としている．

本事業の概要について，図5に示す．対象となる医療機関は，(1)国立研究開発法人及び国立ハンセン病療養所，(2)独立行政法人国立病院機構の開設する病院，(3)学校教育法に基づく大学の附属施設である病院（病院分院を除く），(4)特定機能病院，(5)事業参加を希望する医療機関となっている．(1)～(4)は法令により，事故等事案の報告義務が課せられているが，それ以外の医療機関も(5)として，任意で参加登録をすることにより本事業への参加が可能となっている．厚生労働省は2018年の医政局総務課長・医薬・生活衛生局医薬安全対策課長・医薬・生活衛生局監視指導・麻薬対策課長の連名通知においても，美容医療を提供する医療機関の本事業への参加についての依頼を行っている[2)]．なお，参加登録は本事業のホームページからWeb上で申請することができる．

また，本事業において報告対象となる事故等事案は法令に基づき，以下の通り定義されている．

① 誤った医療又は管理を行ったことが明らかであり，その行った医療又は管理に起因して，患者が死亡し，若しくは患者に心身の障害が残った事例又は予期しなかった，若しくは予期していたものを上回る処置その他の治療を要した事例

② 誤った医療又は管理を行ったことが明らかでないが，行った医療又は管理に起因して，患者が死亡し，若しくは患者に心身の障害が残った事例又は予期しなかった，若しくは予期していたものを上回る処置その他の治療を要した事例（行った医療又は管理に起因すると疑われるものを含み，当該事例の発生を予期しなかったものに限る）

③ 上記①，②に掲げるもののほか，医療機関内における事故の発生の予防及び再発の防止に資する事例

本事業の報告義務医療機関は該当する事例が発生した際，当該事例が発生した日もしくは事例の発生を認識した日から原則として二週間以内に報告を行わなければならない．

また本事業では上記の事故等事案のほかに，ヒヤリ・ハット事例についても事例情報の収集を行っている．ヒヤリ・ハット事例に該当するのは以下の事例である．

① 医療に誤りがあったが，患者に実施される前に発見された事例

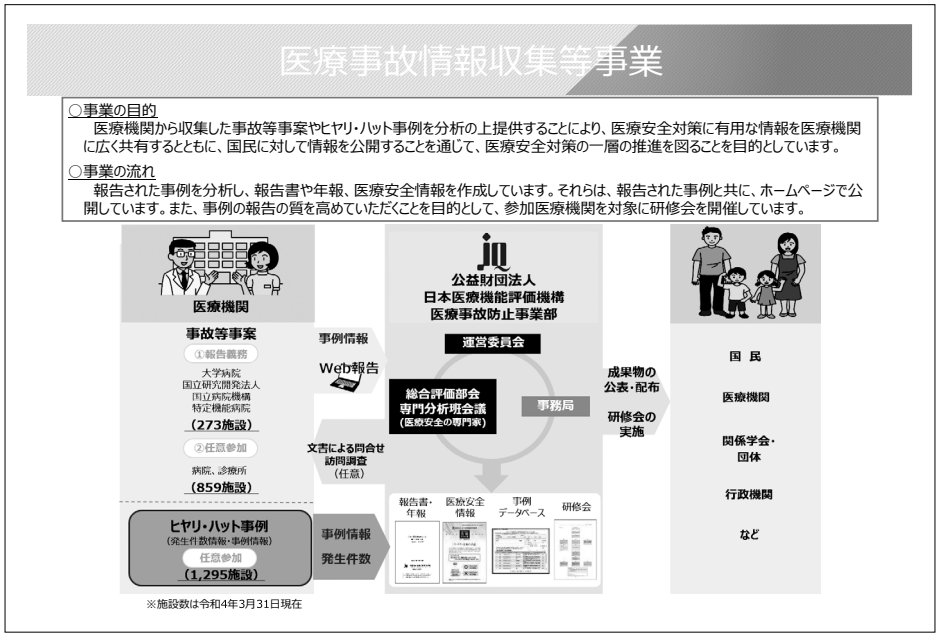

図 5

（厚生労働省ホームページより引用）

② 誤った医療が実施されたが，患者への影響が認められなかった事例または軽微な処置・治療を要した事例．ただし軽微な処置・治療とは，消毒，湿布，鎮痛剤投与とする．

③ 誤った医療が実施されたが，患者への影響が不明な事例

ヒヤリ・ハット事例情報については，事業に参加している医療機関のうち，報告を希望した医療機関から収集を行う．

事故等事案およびヒヤリ・ハット事例はともに，Web 上の専用画面から事例の情報を報告すると，報告された事例の情報は匿名化され，データベースに登録される．データベースに登録された事例情報は事業のホームページ上で公開され，誰でも検索・閲覧することが可能となっている．2022 年 3 月 15 日現在，キーワード「美容」で検索すると 40 事例が参照可能である．

報告された事例は本事業を運営する公益財団法人日本医療機能評価機構において専門家が分析を行い，4 半期ごとに公表される本事業の報告書に取りまとめられて医療機関，国民，行政に対して広く公表する．特に医療機関や国民に周知すべき情報については毎月 1 回，医療安全情報として公表されている．

CQ 6-3　患者またはその家族からの当該都道府県等の区域内に所在する医療機関における医療（美容医療を含む）に関する苦情や相談をする行政機関（自治体等）はあるか？

回　答　医療（美容医療を含む）に関する苦情や相談に対応する行政機関として，都道府県等が設置している医療安全支援センターがある．医療安全支援センターは，設置している都道府県等の区域内に所在する医療機関における医療に関する苦情や相談の対応や医療機関の管理者に対し，必要に応じ，助言を行うこととされている．

解説文

医療安全支援センターは医療法改正に伴い，2007 年 4 月より全国の都道府県，保健所を設置する市，および特別区に設置するよう努めなければならないとされている．また，これに加えて二次医療圏ごとに設置することが望ましいとされており，現在全国に 398 か所（2021 年 11 月 1 日現在）設置されている．

医療安全支援センターは医療に関する患者・住民の苦情・心配や相談に対応し，医療機関に対する助言，情報提供および研修，患者・住民に対する助言および情報提供，並びに地域における意識啓発を図り医療安全を推進することによって，住民の医療に対する信頼を確保することを目的としている．

全国の医療安全支援センターに関する支援事業である医療安全支援センター総合支援事業では年に一度全国の医療安全支援センターの状況について調査しており，美容医療についての相談件数についても集計している．また，医療安全支援センター総合支援事業のホームページには「美容医療などの施術を受ける前に注意すること」と題したページが作成されている．このページには美容医療におけるインフォームド・コンセントや美容医療などの施術を受ける前に確認したいところについて，情報提供がなされている．

また，美容医療に関するトラブルは消費者生活センターなどにも多くの苦情が寄せられていたことから，2015 年に内閣府が設置する消費者委員会において「美容医療サービスに係るホームページ及び事前説明・同意に関する建議」が出されている．この建議事項の 1 つとして「苦情相談情報の活用」が挙げられ，消費生活センターに寄せられた情報について収集を行っている「全国消費生活情報ネットワークシステム（PIO-NET）」と医療安全支援センター双方に蓄積された情報の活用を図るとともに，医療安全支援センターの相談窓口を消費者へ周知を図ることが必要とされた．そのため，厚生労働省は 2016 年 1 月 7 日医政局総務課長通知により，医療安全支援センター等へ蓄積された情報を活用するとともに，医療安全支援センターの周知の依頼を行っている[3]．そして，消費者庁と厚生労働省は共同で美容医療に関する注意喚起資料を作成し（図 6）[4]，医療に関する苦情，心配などの相談窓口として医療安全支援センターの周知を行っている．こちらは厚生労働省ホームページ内の「美容医療における医療安全について」でもダウンロード可能である．

医療安全支援センターの相談・苦情対応における基本的な考え方として，医療行為における過失や因果関係の有無，責任の所在を判断・決定するのではなく，患者・住民と医療従事者や医療機関の間にあって，中立的な立場から問題解決に向けた双方の取り組みを支援することとしている．ただしセンターに寄せられた相談，苦情についてセンターが医療機関に対して行う助言に対して，当該医療機関の管理者は適切な措置を講じるよう努めなければならないと法令

図６
（消費者庁と厚生労働省による美容医療に関する注意喚起の資料）

に定められている．全国の医療安全支援センターについては医療安全支援センター総合支援事業のホームページで検索することができるようになっているので参照されたい．

文　献

1）一般社団法人日本医療安全調査機構（医療事故調査・支援センター）2021（令和３）年現況報告
https://www.medsafe.or.jp/

2）2018 年 12 月 14 日医政局総務課長・医薬・生活衛生局医薬安全対策課長・医薬・生活衛生局監視指導・麻薬対策課長通知（医政総発 1214 第１号・薬生安発 1214 第２号・薬生監麻発 1214 第 18 号）

3）2016 年１月７日医政局総務課長通知（医政総発 0107 第１号）

4）消費者庁と厚生労働省による美容医療に関する注意喚起の資料
https://www.mhlw.go.jp/content/10800000/000904905.pdf

参考となるホームページ

- 厚生労働省ホームページ（医療安全対策）
https://www.mhlw.go.jp/stf/seisakunitsuite/bunya/kenkou_iryou/iryou/i-anzen/index.html
- 厚生労働省ホームページ（美容医療における医療安全について）
https://www.mhlw.go.jp/stf/newpage_04978.html

- 医療事故調査制度
  https://www.medsafe.or.jp/
- 医療事故情報収集等事業
  http://www.med-safe.jp/
- 医療安全支援センター総合支援事業
  http://www.anzen-shien.jp/

動画資料

厚生労働省．最近の医療安全施策について
https://www.youtube.com/watch?v=IKKP0gaW3eE

綱　　領

1. 私たちは美容外科の実践を通じ文化的な生活を達成するための健康擁護に努めます。
2. 私たちは美的情緒を重んずる科学者として美容外科の進歩に努めます。
3. 私たちは過度の宣伝をいましめ社会倫理を重んじます。

日本美容外科学会
昭和 57 年 9 月 18 日制定

日本美容外科学会会報 2022 Vol. 44 特別号
美容医療診療指針（令和 3 年度改訂版）

2022 年 10 月 10 日　第 1 版第 1 刷発行（検印省略）

編　者　一般社団法人 日本美容外科学会（JSAPS）
発行者　末　定　広　光
発行所　株式会社 全日本病院出版会
東京都文京区本郷 3 丁目 16 番 4 号 7 階
郵便番号 113-0033　電話（03）5689-5989
FAX（03）5689-8030
郵便振替口座　00160-9-58753
印刷・製本　三報社印刷株式会社

©日本美容外科学会（JSAPS），2022.

・JCOPY ＜（社）出版者著作権管理機構 委託出版物＞
本書の無断複写は著作権法上での例外を除き禁じられています．複写される場合は，そのつど事前に，（社）出版者著作権管理機構（電話 03-5244-5088，FAX 03-5244-5089，e-mail：info@jcopy.or.jp）の許諾を得てください．
本書をスキャン，デジタルデータ化することは複製に当たり，著作権法上の例外を除き違法です．代行業者等の第三者に依頼して同行為をすることも認められておりません．

ISBN　978-4-86519-814-0　C3047