

## ヒルシュスプルング病類縁疾患診療ガイドライン・実用版

作成主体：平成26年度厚生労働科学研究費補助金（難治性疾患等政策研究事業（難治性疾患政策研究事業））

「小児期からの希少難治性消化管疾患の移行期を包含するガイドラインの確立に関する研究」田口智章班版：

初版発行年月日 2017年 6月 4日

## 目次

I.	序	3
II.	ガイドラインサマリー	4
III.	用語・略語一覧	8
IV.	作成組織・作成方針	10
1.	作成主体	10
1)	ガイドライン統括委員会	10
2)	ガイドライン作成グループ	10
3)	システムティックレビューチーム	10
4)	外部評価委員	11
5)	ガイドライン作成事務局	11
2.	作成過程	11
1)	作成方針	11
2)	使用上の注意	12
3)	利益相反	12
4)	作成資金	12
V.	SCOPE	13
1.	ヒルシუსプルング病類縁疾患の基本的特徴	13
1)	ヒルシუსプルング病類縁疾患の臨床特徴	13
2)	ヒルシუსプルング病類縁疾患の疫学的特徴	13
3)	ヒルシუსプルング病類縁疾患各診療の全体的な流れ（疾患ごと）	14
2.	診療ガイドラインがカバーする内容に関する事項	32
1)	本ガイドラインが対象とする範囲	32
2)	本ガイドラインがカバーしない範囲	32
3.	CQとシステムティックレビューに関する事項	32
1)	CQの設定	32
2)	システムティックレビュー	32
4.	推奨決定から最終化、導入方針	34
1)	推奨決定	34
2)	最終化	34
3)	導入方法	34
VI.	推奨	40
1.	CQ1 : Isolated hypoganglionosis, MMIHS, CIIP の診断はどのようになされるか？	40
2.	CQ2 : Isolated hypoganglionosis, MMIHS, CIIP にどのような薬物療法が推奨できるか？	47
3.	CQ3 : Isolated hypoganglionosis, MMIHS, CIIP に消化管減圧療法は推奨できるか？	53
4.	CQ4 : Isolated hypoganglionosis, MMIHS, CIIP に栄養療法は推奨できるか？	56
5.	CQ5 : Isolated hypoganglionosis, MMIHS, CIIP に根治的外科治療は推奨できるか？	61
6.	CQ6 : Isolated hypoganglionosis, MMIHS, CIIP に小腸移植は推奨できるか？	64
7.	CQ7 : Isolated hypoganglionosis, MMIHS, CIIP の予後は？	69
VII.	公開後の取り組み	72

1. 公開後の組織体制 .....	72
2. 導入 .....	72
3. 有効性評価 .....	72
4. 改訂 .....	73

## I. 序

直腸に神経節細胞を認めるにもかかわらず、ヒルシュスプルング病と類似した症状や所見を呈する症例があることは、小児外科医の間では知られていました。1958年にRavitch Mがannals of surgeryにPseudo Hirschsprung's diseaseとして発表して以来、Hirschsprung's disease related disorders, Variant Hirschsprung's Disease, Allied disorders of Hirschsprung's disease, Hirschsprung's disease related Neuromuscular disorders of the Intestineなどの記載がみられますが、それぞれの時代とともに疾患概念や含まれる疾患が少しずつ異なっています。本邦では、1978年の新生児外科学にAganglionosis 類縁疾患という記載があり、1988年には、ヒルシュスプルング病類縁疾患の実態調査報告が、日本小児外科学会雑誌に発表され（豊坂昭弘）、1993年にはヒルシュスプルング病類縁疾患班研究（岡本英三）により全国調査が行われています。

この度のヒルシュスプルング病類縁疾患診療ガイドラインの作成は、平成23年度厚労科研「ヒルシュスプルング病類縁疾患の現状調査と診断基準に関するガイドライン作成」（田口智章班）において全国調査が行われたことに始まり、平成24～25年「小児期からの消化器系希少難治性疾患群の包括的調査研究とシームレスなガイドライン作成」（田口智章班）で、疾患概念、分類、診断基準、重症度分類が策定されました。平成26～28年「小児期からの希少難治性消化管疾患の移行期を包含するガイドラインの確立に関する研究」（田口智章班）で、ヒルシュスプルング病類縁疾患診療ガイドラインの作成が継続され、この度の公開に至りました。当初は、小児外科医、小児科医、病理医等により疾患概念、分類、特に慢性特発性偽性腸閉塞の扱い方について熱心な議論が何度も繰り返されました。成人領域から慢性特発性偽性腸閉塞症研究班の中島 淳先生に加わって頂くことで、小児期から成人期までを包含するガイドラインの公開に辿り着くことができました。

このような多くの方々の協力により、ヒルシュスプルング病類縁7疾患のうち、腸管神経節細胞僅少症、巨大膀胱短小結腸腸管蠕動不全症、慢性特発性偽性腸閉塞の3疾患が指定難病に認定されました。診療ガイドライン作成においては、症例数が少なく原因不明で治療法の確立していない難病では、質の高いエビデンスが少ないため、通常とは異なる手法を模索しながらの作業となりました。MINDSの諸先生方には、このような状況をご理解いただき当初から丁寧な御指導を頂きました。短期間に数百に及ぶ国内外の文献を詳細に調べ、内容をCQの項目ごとに整理しエビデンステーブル、SRレポートを作成して頂いたシステムティック・レビューチームの皆様の努力に深謝します。このエビデンステーブルが、本ガイドラインの核であり診療や研究の場で有用な資料となることを期待しています。専門家であるガイドライン作成チームグループの方々には、短期間で推奨を作成して頂きました。このような研究班員の取り組みが評価され、森實敏夫先生からも高い外部評価を頂くことができました。本診療ガイドラインが、日々の診療と今後の研究に役立つこと願っております。

当初から強いリーダーシップで研究を進めて頂いた田口智章先生に感謝と敬意を表します。

2017年6月4日

ヒルシュスプルング病類縁疾患診療ガイドライン作成グループ

松藤 凡

## II. ガイドラインサマリー

### CQ1 : Isolated hypoganglionosis, MMIHS, CIIP の診断はどのようになされるか？

CQ1-1	腸管神経節細胞僅少症 (Isolated hypoganglionosis) の診断はどのようになされるか？
推奨	Isolated hypoganglionosis の確定診断には消化管（特に小腸・S状結腸）の全層生検を行うことを推奨する。【1C】

CQ1-2	巨大膀胱短小結腸腸管蠕動不全症 (MMIHS) の診断はどのようになされるか？
推奨	新生児期に腹部膨満および嘔吐などの腸閉塞症状を呈し、器質的な閉塞が認められない場合には、消化管造影検査を行う。狭小結腸 (microcolon) が認められ、同時に、膀胱造影もしくはCT・超音波検査で巨大膀胱が確認されれば MMIHS を強く疑う。他のヒルシュスプルング病類縁疾患を鑑別するための確定診断には腸管全層生検を行うことを推奨する。【1C】

CQ1-3	慢性特発性偽性腸閉塞 (CIIP) の診断はどのようになされるか？
推奨	病悩期間、腸閉塞症状を病歴と身体所見で診断し、画像検索において腸管拡張と鏡面形成を認めるが器質的な閉塞がないことを確認する。小児では他のヒルシュスプルング病類縁疾患を鑑別するための確定診断には腸管全層生検を行うことを推奨する。成人では物理的閉塞と2次性偽性腸閉塞を鑑別することが重要であり、小児と異なり全層生検は行われていない。【1D】

### CQ2 : Isolated hypoganglionosis, MMIHS, CIIP にどのような薬物療法が推奨できるか？

CQ2-1	Isolated hypoganglionosis に薬物療法は推奨できるか？
推奨	Isolated hypoganglionosis に対して、現時点で推奨できる薬物療法はない。【D】

CQ2-2	巨大膀胱短小結腸腸管蠕動不全症 (MMIHS) に薬物療法は推奨できるか？
推奨	MMIHS に対する薬物療法として、漢方薬 (大建中湯) やプロバイオティクスの有用性が報告されているが、現時点では推奨できる十分なエビデンスはない。【D】

CQ2-3	慢性特発性偽性腸閉塞 (CIIP) に薬物療法は推奨できるか？
推奨	CIIP の薬物療法として、Prucalopride や Cisapride, 漢方薬 (大建中湯), プロバイオティクス, 抗生剤 (エリスロマイシン) が使用されることがあり、消化管運動機能障害や腹部症状に対する有用性が散見されるが、現時点ではその効果についての十分なエビデンスは乏しい。【D】

**CQ3: Isolated hypoganglionosis, MMIHS, CIIP に消化管減圧療法は推奨できるか？**

CQ3-1	Isolated hypoganglionosis に消化管減圧療法は推奨できるか？
推奨	Isolated hypoganglionosis の消化管減圧治療法には上位空腸瘻を行うことを提案する。回腸瘻は症例によって有効な場合があるが，その他の腸瘻の有効性は明らかではない。【2C】

CQ3-2	巨大膀胱短小結腸腸管蠕動不全症（MMIHS）に消化管減圧療法は有用か？
推奨	MMIHS の消化管減圧療法では，推奨できるエビデンスはない。【D】

CQ3-3	慢性特発性偽性腸閉塞(CIIP)に消化管減圧療法は有用か？
推奨	CIIP の消化管減圧療法は，チューブによる間欠的な減圧が有効な例や腸瘻が有効な例があり，症例ごとに検討されることが提案される。【2D】

**CQ4 : Isolated hypoganglionosis, MMIHS, CIIP に栄養療法は推奨できるか？**

CQ4-1	Isolated hypoganglionosis の栄養療法として，経腸栄養や経静脈栄養は有用か？
推奨	Isolated hypoganglionosis の栄養療法として，経腸栄養および経静脈栄養療法を実施することを推奨する。【1D】

CQ4-2	巨大膀胱短小結腸腸管蠕動不全症（MMIHS）の栄養療法として，経腸栄養管理および静脈栄養は有用か？
推奨	MMIHS の栄養療法として，経腸栄養療法および静脈栄養療法を実施することを推奨する。【1D】

CQ4-3	慢性特発性偽性腸閉塞（CIIP）の栄養療法として，経腸栄養管理および静脈栄養は有用か？
推奨	CIIP の栄養療法として，経腸栄養療法および静脈栄養療法を実施することを推奨する。【1D】

**CQ5 : Isolated hypoganglionosis, MMIHS, CIIP に根治的外科治療は推奨できるか？**

CQ5-1	Isolated hypoganglionosis に対して根治的外科治療（人工肛門造設以外）は推奨できるか？
推奨	Isolated hypoganglionosis において，根治的外科治療を行わないことを提案する。【2C】

CQ5-2	巨大膀胱短小結腸腸管蠕動不全（MMIHS）にストーマ造設術以外の外科治療は有用か？
推奨	MMIHS において，拡張腸管の切除はイレウス症状を改善しないので行わないことを提案する。【2D】

CQ5-3	慢性特発性偽性腸閉塞（CIIP）にストーマ造設術以外の外科治療は有用か？
推奨	CIIPにおいて、antegrade continence enema と逆行性浣腸の併用は排便を改善するので行うことを提案する。【2D】 十二指腸の拡張例での十二指腸空腸吻合は腸管の通過を改善し症状をある程度改善させるので行うことを提案する。【2D】 腸管切除は腸閉塞症状を改善しないので行わないことを提案する。【2D】

#### CQ6 : Isolated hypoganglionosis, MMIHS, CIIP に小腸移植は推奨できるか？

CQ6-1	Isolated hypoganglionosis に対して小腸移植は有用か？
推奨	Isolated hypoganglionosis に対する小腸移植は自己腸管の最大限の利用，腸管リハビリテーションによっても静脈栄養（parenteral nutrition ; PN）からの離脱が困難で，中心静脈アクセスの欠乏が進行している症例や敗血症を繰り返し起こしているような症例，肝障害の進行例などに有用である可能性があるので行うことを提案する。【2D】

CQ6-2	巨大膀胱短小結腸腸管蠕動不全症（MMIHS）に対して小腸移植は有用か？
推奨	MMIHS に対して，肝不全，腎不全を合併していない症例には小腸単独移植が有用である可能性があるので行うことを提案する。【2D】 肝不全，腎不全を合併した症例には多内臓移植が有用である可能性があるので行うことを提案する。【2D】

CQ6-3	慢性特発性偽性腸閉塞（CIIP）に対して小腸移植は有用か？
推奨	CIIP に対する小腸移植は，それまで行われてきた経静脈栄養，経腸栄養，消化管減圧などの治療によっても耐えがたい症状が残る症例や中心静脈アクセスの欠乏が進行している症例，敗血症を繰り返し起こしているような症例などに有用となる可能性があるので行うことを提案する。その際，胃排出能障害に対応した術式をとる必要がある。【2D】

#### CQ7 : Isolated hypoganglionosis, MMIHS, CIIP の予後は？

CQ7-1	Isolated hypoganglionosis の予後は？
推奨	Isolated hypoganglionosis は，適切な治療により長期生存率が期待できる。長期に栄養療法，腸瘻管理などが必要なことが多い。【C】

CQ7-2	MMIHS の予後は？
-------	-------------

推奨	MMIHS の生命は正常児と比較して予後不良であるが、適切な治療により長期生存が期待できる。多くは、栄養管理や腸瘻管理が必要で機能的予後は正常児と比較して不良である。【C】
CQ7-3	CIIP の予後は？
推奨	小児期発症 CIIP の生命予後は悪くはないが、長期に栄養管理，腸瘻管理を必要とすることが多く機能的予後は不良である。【C】



### III. 用語・略語一覧

用語	英語表記	略語	説明
腸管神経節細胞僅少症	hypoganglionosis		腸管神経節細胞の数が少ない状態。欧米ではヒルシュスプルング病の移行帯のことを指すことがある。
アセチルコリンエステラーゼ染色	acetylcholinesterase staining	AchE 染色	酵素染色法の一つ。ヒルシュスプルング病の無神経節腸管で陽性神経線維が増生している。
移行部腸管, 移行帯	transitional segment/transitional zone		ヒルシュスプルング病の無神経節細胞腸管と正常腸管の間に存在する部分。神経節細胞数は十分ではない。 Hypoganglionosis と表記されることがある。
偽性腸閉塞	pseudo-obstruction		物理的な内腔の閉塞がないにもかかわらず腸閉塞様の症状や所見を示す状態。
鏡面像/ニボー像	air-fluid level/niveau		腸閉塞のときに見られる画像所見。腸管内に溜まった液体と空気により形成される液面像。
巨大膀胱短小結腸腸管蠕動不全症	megacystis-microcolon-intestinal hypoperistalsis syndrome	MMIHS	ヒルシュスプルング病類縁疾患の一つ。
クリニカルクエスション	clinical question	CQ	臨床的疑問のことであり、病態・評価・治療・リスク・予防に関するものなどさまざまな種類がある。 PICO (Patient, Intervention, Comparison, Outcome) という4つの要素に定式化し文献検索を行いやすいように整理する。
経腸栄養	enteral nutrition		口からの食物摂取ができないとき、直接胃や小腸に、流動食や液状の栄養食を注入する方法。チューブ、胃瘻、腸瘻などから注入する。
システマティックレビュー	systematic review	SR	文献をくまなく調査し、ランダム化比較試験 (RCT) のような質の高い研究のデータを、偏りを限りなく除き、分析を行うこと。
小腸閉鎖	atresia of small bowel/small intestinal atresia		胎生期に捻転や腸重積などにより血流が障害され、小腸が閉鎖する疾患。
消化管減圧	intestinal decompression		腸瘻、胃瘻、経鼻胃管、イレウス管、経肛門管などを用いて腸内容を体外に排出し、消化管内の圧を下げること。
消化管内圧検査	manometry/intestinal manometric study		胃や腸の内圧を測定し、正常な腸管運動のパターンが認められるかを評価する検査。疾患、病態の把握、手術前後の運動機能評価などを目的として行う検査。
静脈栄養	parental nutrition/intravenous alimentation		静脈内へ直接栄養素を注入すること。末梢静脈へ注入する方法のほかに、高濃度の栄養液を心臓近くの中心静脈へ注入する方法がある。
神経節/神経叢	neural ganglion/neural plexus		末梢神経細胞や神経線維が集合して節状に太くなった部分。腸管では、複数の神経細胞とグリア細胞からなる。
人工肛門	stoma/intestinal stoma		消化管の疾患などにより、便を排泄するために腹部に造設された消化管排泄孔のこと。ストーマともよばれる。
蠕動 (運動)	Peristalsis		平滑筋が収縮と弛緩することによる消化管の運動。これにより内容物 (食物) が、混ぜ合わさったり、砕かれたり、搬送される。
短狭小結腸	Microcolon		正常な結腸より口径が小さく短い結腸。構造上の異常ではなく、胎生期の口側腸管の閉塞により、腸容量が減少することから生ずる。
腸管神経節細胞	Intestinal ganglion cell/enteric ganglion cell		消化管に存在する神経細胞。複数の神経 (節) 細胞が集合して神経節 (叢) を形成している。
腸管神経節細胞僅少症	isolated hypoganglionosis		ヒルシュスプルング病類縁疾患の一つ。腸管神経節細胞の数が少ない。ヒルシュスプルング病

			の移行部腸管 (Hypoganglionosis) と区別するため Isolated Hypoganglionosis と表記される。
腸管神経形成異常症	intestinal neuronal dysplasia	IND	ヒルシュスプルング病類縁疾患の一つ。
腸管分節状拡張症	segmental dilatation of intestine		ヒルシュスプルング病類縁疾患の一つ。
腸閉塞	small bowel obstruction		腸管の内腔が塞がる機械的閉塞と、腸の蠕動運動が低下する機能的閉塞 (麻痺性腸閉塞) がある。
直腸肛門抑制反射/直腸肛門反射/直腸内肛門括約筋抑制反射	recto-anal inhibitory reflex/recto anal reflex/recto internal analsphincter inhibitory reflex	RAR/RAIR	直腸の伸展刺激により内肛門括約筋が弛緩する反射。ヒルシュスプルング病では、欠損している。
直腸粘膜生検	rectal mucosal biopsy		病理学的診断のため、直腸の粘膜の一部を採取する検査。アセチルコリンエステラーゼ染色でヒルシュスプルング病の鑑別を行う。
内肛門括約筋無弛緩症	internal anal sphincter achalasia	IASA	ヒルシュスプルング病類縁疾患の一つ。直腸内肛門括約筋反射が欠損しているが、直腸には神経節細胞が存在する。
無神経節細胞症	aganglionosis		ヒルシュスプルング病と同義。腸管の神経節細胞が欠損した状態。
バクテリアルトランスロケーション	bacterial translocation		腸管粘膜の防御力の破綻、全身や局所における免疫力の低下、腸管運動障害による腸管細菌の異常増殖などの理由により、本来消化管の中にとどまる腸内細菌が腸管粘膜上皮のバリアを越えて血流やリンパ流を介して体内に移行し感染を引き起こす状態。
ヒルシュスプルング病・先天性巨大結腸症	Hirschsprung's Disease/congenital Megacolon	HIRS/H病/HD	先天的な遠位側腸管の神経節細胞欠損により、蠕動障害、腸閉塞、便秘をきたす。無神経節細胞腸管の口側結腸が2次的に拡張するため先天性巨大結腸症ともよばれる。
ヒルシュスプルング病類縁疾患	Allied disorders of Hirschsprung's disease		腸管神経節細胞が存在するにもかかわらず、ヒルシュスプルング病と似た病状をきたす疾患群。
壁内神経節細胞未熟症	immaturity of ganglia		ヒルシュスプルング病類縁疾患の一つ。未熟な腸管神経節細胞ため腸閉塞症状をきたす。
慢性偽性腸閉塞	chronic intestinal pseudo-obstruction	CIPO/CIP	慢性の経過を辿る偽性腸閉塞の総称。消化管に原因のある原発性 (primary) , 全身疾患や薬剤に伴う続発性 (secondary) , 原因不明の特発性 (idiopathic) に分類されている。
慢性特発性偽性腸閉塞	chronic idiopathic intestinal pseudo-obstruction	CIIP	特発性 (原因不明) の慢性偽性腸閉塞症候。ヒルシュスプルング病類縁疾患の一つ。

## IV. 作成組織・作成方針

### 1. 作成主体

作成主体：平成26年度厚生労働科学研究費補助金（難治性疾患等政策研究事業（難治性疾患政策研究事業））  
「小児期からの希少難治性消化管疾患の移行期を包含するガイドラインの確立に関する研究」 田口智章班・Hirschsprung 病類縁疾患グループ

#### 1) ガイドライン統括委員会

田口智章	九州大学大学院医学研究院・小児外科学分野
友政 剛	パルこどもクリニック
仁尾正記	東北大学大学院医学系研究科・小児外科学分野
玉井 浩	大阪医科大学・小児科学
田村正徳	埼玉医科大学総合医療センター小児科・総合周産期母子医療センター
左合治彦	国立成育医療研究センター・周産期・母性診療センター
土岐 彰	昭和大学医学部外科学講座・小児外科学部門
野坂俊介	国立成育医療研究センター・放射線診療部
黒田達夫	慶應義塾大学医学部・外科学（小児）
吉田雅博	公益財団法人 化学療法研究会 化学療法研究所附属病院

#### 2) ガイドライン作成グループ

松藤 凡	聖路加国際病院・小児外科
中島 淳	横浜市立大学附属病院・肝胆膵消化器病学教室
小林弘幸	順天堂大学・病院管理学研究室
曹 英樹	大阪母子医療センター・小児外科
増本幸二	筑波大学医学医療系・小児外科
渡邊芳夫	あいち小児保健医療総合センター・小児外科
金森 豊	国立成育医療研究センター・臓器・運動器病態外科部・外科
濱田吉則	関西医科大学・外科学講座小児外科
山高篤行	順天堂大学・小児外科
下島直樹	東京都立小児総合医療センター・外科
友政 剛	パルこどもクリニック
窪田昭男	和歌山県立医科大学外科学第二講座・消化器外科
牛島高介	久留米大学・小児科
春間 賢	川崎医科大学総合医療センター・総合内科2
福土 審	東北大学大学院医学系研究科行動医学・東北大学病院・心療内科

#### 3) システマティックレビューチーム

荒木夕宇子	聖路加国際病院・小児外科
工藤孝広	順天堂大学・小児科
小幡 聡	九州大学大学院医学研究院・小児外科学分野（九州大学病院・先端医工学診療部）
住田 互	あいち小児保健医療総合センター・小児外科

渡邊稔彦	国立成育医療研究センター・外科
深堀 優	久留米大学・小児外科
藤井喜充	東北医科薬科大学・小児科
山田佳之	群馬県立小児医療センター
神保圭祐	順天堂大学・小児科
河合富士美	聖路加国際大学学術情報センター図書館
福岡智哉	大阪母子医療センター・消化器内分泌科
大沼真輔	大阪母子医療センター・消化器内分泌科

#### 4) 外部評価委員

森實敏夫	公益財団法人日本医療機能評価機構 客員研究主任
------	-------------------------

#### 5) ガイドライン作成事務局

家入里志	鹿児島大学大学院医歯学総合研究科・小児外科学分野
江角元史郎	九州大学大学院医学研究院・小児外科学分野（九州大学病院・総合周産期母子医療センター）
神保教広	九州大学大学院医学研究院・小児外科学分野（土浦協同病院・小児外科）
小幡 聡	九州大学大学院医学研究院・小児外科学分野（九州大学病院・先端医工学診療部）
山崎智子	九州大学大学院医学研究院・小児外科学分野

## 2. 作成過程

### 1) 作成方針

ヒルシュスプルング病類縁疾患 (Allied disorders of Hirschsprung's disease) は、①壁内神経節細胞未熟症 (Immaturity of ganglia), ②腸管神経節細胞僅少症 (Isolated Hypoganglionosis), ③腸管神経形成異常症 (Intestinal Neuronal Dysplasia ; IND), ④巨大膀胱短小結腸腸管蠕動不全症 (Megacystis-Microcolon-Intestinal Hypoperistalsis Syndrome ; MMIHS), ⑤腸管分節状拡張症 (Segmental Dilatation of Intestine), ⑥内肛門括約筋無弛緩症 (Internal Anal Sphincter Achalasia ; IASA), ⑦慢性特発性偽性腸閉塞症 (Chronic Idiopathic Intestinal Pseudo-Obstruction ; CIIP) の7疾患からなる。このため基本的特徴において、ヒルシュスプルング病類縁疾患の全体像を説明することに加えて、個々の疾患の記載を、それぞれの疾患の専門家であるガイドライン作成委員が行った。病理診断は、ヒルシュスプルング病類縁疾患の診療方針決定に最も重要であることから、病理学的なアプローチに関する項目を設けた。

本疾患群のうち、Immaturity of ganglia, IND, Segmental Dilatation of Intestine, IASA の4疾患は、良好な臨床経過を辿りまた症例数が非常に少ないため、診療の現場で治療法の意味決定に迷うことは少ない。

一方、Isolated Hypoganglionosis, MMIHS, CIIP の3疾患は、希少疾患ではあるが、ある程度の症例数が存在すること、さらに重篤な経過を辿るため診療の現場においての意味決定には、エビデンスや公正な専門家の意見が不可欠と考えられ、本ガイドラインのクリニカルクエスション (Clinical Question ; CQ) の対象とした。

本ガイドラインは「Minds 診療ガイドライン作成の手引き 2014」および「Minds 診療ガイドライン作成マニュアル」の手法を用い作成された。しかしながら高いエビデンスが得られないことがあらかじめ予想されたため、システマティックレビューについては独自の方法を用いた。また、CQ 対象疾患が難病であることから専門家であるガイドライン作成委員の意見は重みがある。このため委員の個人的な価値観に偏らぬよう議論を重ねたうえで、コンセンサスが形成できるように配慮した。

## 2) 使用上の注意

本疾患群に関する診療ガイドラインは国内外には存在しない。本疾患群の多くは、小児期に発症するため、小児期の診療を念頭に作成した。しかしながら、最近の医療の進歩により長期生存例が増加していることから、小児から成人への移行医療についても配慮した。また、成人期発症のCIIPの診療においては、「成人における慢性特発性偽性腸閉塞に関する診療ガイド」(平成23年度 厚生労働科学研究費補助金難治性疾患克服研究事業：中島班)も参照して頂きたい。

## 3) 利益相反

本ガイドライン作成にかかわった関係者に開示すべき利益相反はない。

## 4) 作成資金

本ガイドラインは、以下の研究費を用いて作成した。

- ・平成23年度厚生労働省科学研究費補助金難治性疾患克服事業「Hirschsprung病類縁疾患の現状調査と診断基準に関するガイドライン作成」(田口智章班)
- ・平成24～25年度厚生労働省科学研究費補助金難治性疾患克服事業「小児期からの消化器系希少難治性疾患群の包括的調査研究とシームレスなガイドライン作成」(田口智章班)
- ・平成26～28年度厚生労働科学研究費補助金難治性疾患政策研究事業「小児期からの希少難治性消化管疾患の移行期を包含するガイドラインの確立に関する研究」(田口智章班)

## V. SCOPE

### 1. ヒルシュスプルング病類縁疾患の基本的特徴

#### 1) ヒルシュスプルング病類縁疾患の臨床特徴

##### a. 背景

ヒルシュスプルング病は、遠位側腸管の無神経節細胞症に起因する蠕動不全と直腸肛門反射の欠如により、腸管内容の通過障害、胎便排泄遅延、腹部膨満、胆汁性嘔吐、便秘と近位側腸管の拡張（巨大結腸症）をきたす疾患である。小児外科領域においては広く認知され病態解明と治療法の開発が行われてきた。このような臨床や研究の現場で、直腸に神経節細胞を認めるにもかかわらず、ヒルシュスプルング病と類似した症状や検査所見を認める疾患群があり、わが国ではヒルシュスプルング病類縁疾患（Allied Hirschsprung's Disease）とよばれてきた。この疾患概念とこれに含まれる疾患は、時代の変遷とともに変化し専門家の間でも意見の一致は得られていない。

このような現状を鑑み、平成 23 年度厚生労働省科学研究費補助金難治性疾患克服事業「Hirschsprung 病類縁疾患の現状調査と診断基準に関するガイドライン作成」（田口智章班）において全国調査が行われ、引き続き平成 24～25 年度厚生労働省科学研究費補助金難治性疾患克服事業「小児期からの消化器系希少難治性疾患群の包括的調査研究とシームレスなガイドライン作成」（田口智章班）で、小児外科、小児消化器、成人消化器の専門家により、疾患概念、分類、診断基準、重症度分類が策定された。これをうけて、小児期からの希少難治性消化管疾患の移行期を包含するガイドラインの確立に関する研究平成 26～28 年（田口智章班）においてヒルシュスプルング病類縁疾患診療ガイドラインの作成を行うこととなった。

##### b. ヒルシュスプルング病類縁疾患の定義

ヒルシュスプルング病類縁疾患とは、直腸に神経細胞が存在するにもかかわらず腸閉塞症状、腸管拡張、慢性便秘などのヒルシュスプルング病と類似した症状や所見を示す疾患群である。

##### c. ヒルシュスプルング病類縁疾患の分類

以下の 7 疾患をヒルシュスプルング病類縁疾患とし、手術または生検で採取された腸管や直腸粘膜標本の HE 染色または Ach 染色における腸管神経の病理所見を基に分類した。

---

#### ●腸管神経節細胞に異常を認めるもの

- ①壁内神経節細胞未熟症（Immaturity of ganglia）
- ②腸管神経節細胞僅少症（Isolated Hypoganglionosis）
- ③腸管神経形成異常症（Intestinal Neuronal Dysplasia ; IND）

#### ●腸管神経節細胞に異常を認めないもの（HE 染色または AchE 染色）

- ④巨大膀胱短小結腸腸管蠕動不全症（Megacystis-Microcolon-Intestinal Hypoperistalsis Syndrome ; MMIHS）
  - ⑤腸管分節状拡張症（Segmental Dilatation of Intestine）
  - ⑥内肛門括約筋無弛緩症（Internal Anal Sphincter Achalasia ; IASA）
  - ⑦慢性特発性偽性腸閉塞（Chronic Idiopathic Intestinal Pseudo-obstruction ; CIIP）
- 

### 2) ヒルシュスプルング病類縁疾患の疫学的特徴

平成 23 年度「Hirschsprung 病類縁疾患の現状調査と診断基準に関するガイドライン作成」（田口智章班）における調査で把握されたわが国 10 年間の主な小児医療施設におけるヒルシュスプルング病類縁疾患数および生存数は以下のとおりである。

ヒルシュスプルング病類縁疾患	1次調査症例数	2次調査症例数	確定症例数	生存率
●神経節細胞異常群				
① 壁内神経節細胞未熟症	19	28	28	100%
② 腸管神経節細胞僅少症	114	90	70	78%
③ 腸管神経形成異常症	17	11	11	100%
●神経節細胞正常群				
④ 巨大膀胱短小結腸腸管蠕動不全症	29	19	10	53%
⑤ 腸管分節状拡張症	35	28	27	96%
⑥ 内肛門括約筋無弛緩症	6	2	2	100%
⑦ 慢性特発性偽性腸閉塞	94	56	56	89%

### 3) ヒルシュスプルング病類縁疾患各診療の全体的な流れ (疾患ごと)

#### ヒルシュスプルング病類縁疾患の病理組織診断

本疾患群は、腹部膨満、腹痛、胆汁性嘔吐、腸管拡張などの腸閉塞症状や胎便排泄遅延、便秘などのヒルシュスプルング病と類似した症状や所見を示すが、無神経節腸管を認めない。このため組織学的な評価は、本疾患の診断に重要な役割を果たす。特に新生児、乳児期においては、腸管神経節の組織学的評価は専門的な見識と経験が不可欠である。

本疾患群では、新生児イレウスで緊急開腹手術となることが多く、組織学的評価が不可欠な疾患群 (Isolated Hypoganglionosis, Immaturity of ganglia) と小腸閉鎖、ヒルシュスプルング病 (Aganglionosis) を鑑別する必要がある。

診断に使用する腸管全層生検検体はフローチャート (図 1) に示す3カ所から採取されることが望ましく、診断には HE 染色の他、免疫組織学的検索を併用する (図 2~4)。新生児、乳児の未熟で小型の神経細胞の同定には、抗 HuC/D 抗体が感度、特異度の点で優れており、腸管グリア細胞の核に陽性となる Sox10 抗体は、未熟な神経細胞と腸管グリア細胞との鑑別に有用である。Caliber change より十分口側の人工肛門造設部、回腸末端の全層生検で神経叢の大きさが正常、神経節細胞の数・大きさともに正常であった場合、直腸粘膜生検で粘膜固有層にアセチルコリンエステラーゼ陽性線維増生やS状結腸での筋層間神経節細胞の欠如、神経線維束の増生が認められれば、ヒルシュスプルング病と診断する。

Isolated Hypoganglionosis では、切除腸管の標本上1cm当たり、固有筋層間に HuC/D 陽性細胞は20個以下で、正常腸管と比較し有意に減少しており、診断に有用である。

Immaturity of ganglia では、神経叢の大きさは正常であるが、神経節細胞は小さく未熟な形態をとり、数の異常は認めない疾患であるため、最終的な診断は人工肛門閉鎖時に神経叢、神経細胞に異常がないことを確認する。

図1 ヒルシュスプルング病類縁疾患の病理組織学的鑑別

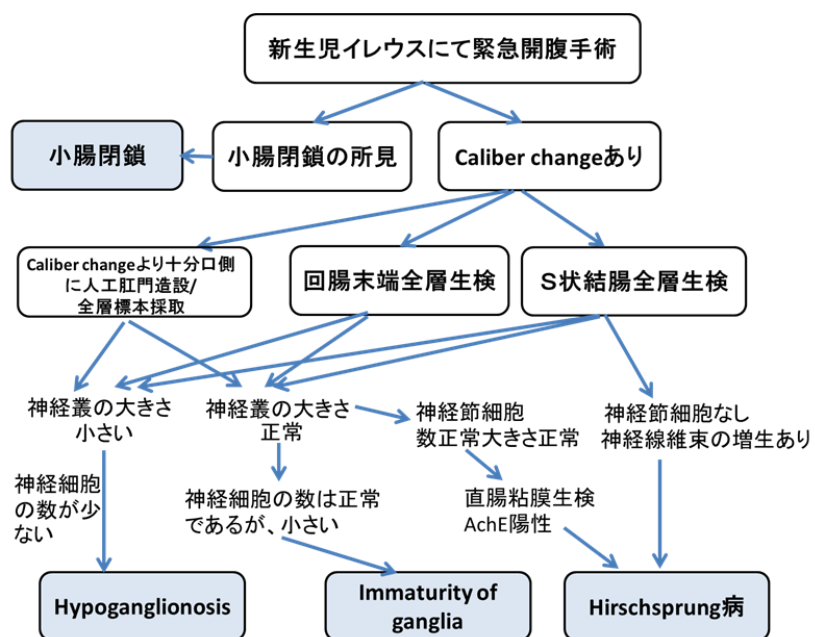
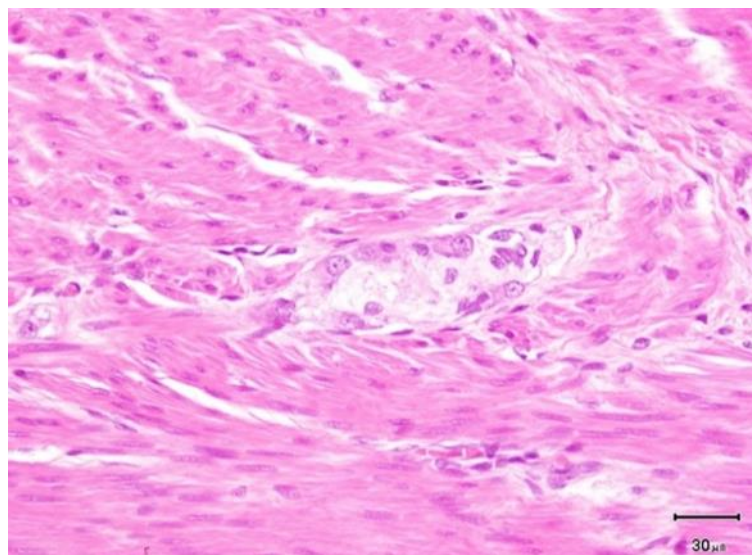


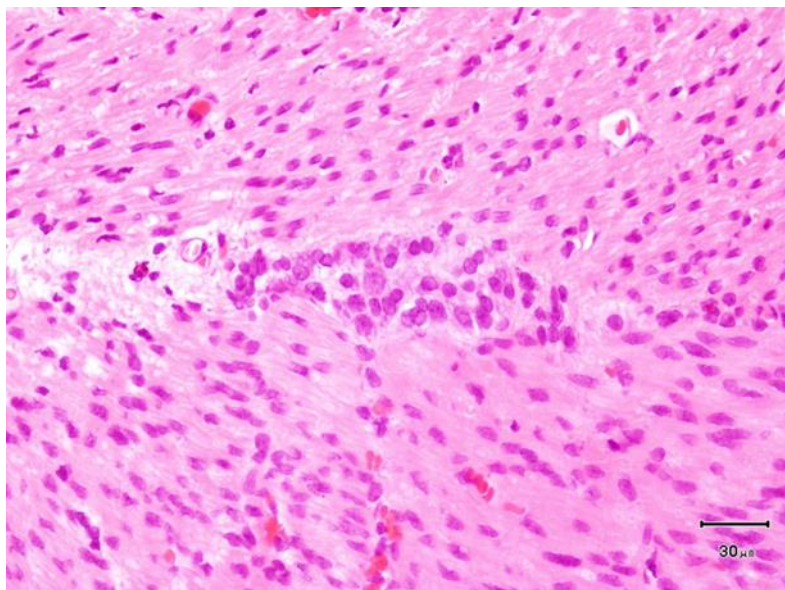
図2 正常の Auerbach 筋間神経叢

神経叢内に数個の成熟した神経節細胞を認める。

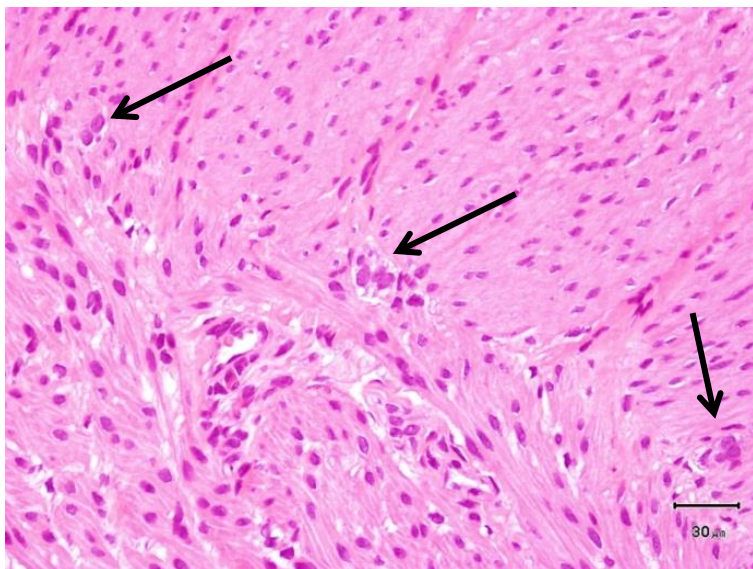




**図3** 壁内神経節細胞未熟症 (Immaturity of ganglia) Auerbach 筋間神経叢  
神経叢は正常大であり，神経節細胞の数は正常であるが，小さく未熟である。



**図4** 腸管神経節細胞僅少症 (Isolated Hypoganglionosis)の Auerbach 筋間神経叢 (矢印)  
神経叢は小さく，神経節細胞数は減少している。



### ①壁内神経節細胞未熟症 (Immaturity of ganglia)

**疾患概念:** 新生児期からイレウス症状を呈し、meconium disease と類似した病像を呈する。注腸造影検査では結腸は狭小化 (microcolon ないしは small colon) している。新生児期の直腸肛門反射は陰性を示すことが多いが、乳児期には陽性となる。直腸粘膜生検では AchE 陽性神経線維の増生がない点で、ヒルシュスプルング病と鑑別できる。病変部は小腸にも及び、新生児期に回腸瘻造設が必要となることが多い。腸管の病理学的検索では、壁内神経節細胞数は十分認めるが、神経細胞は小型で著しく未熟である。数カ月で神経細胞は成熟し回腸瘻閉鎖が可能となる。生命予後、機能予後ともに良好な疾患である。

### 診断基準

---

#### 主診断基準

- 1) 新生児期発症
- 2) 病変範囲が広く小腸まで及ぶ
- 3) 術中に caliber change を認める

#### 副診断基準

- 1) 経時的に症状が改善する
- 2) 画像診断では microcolon または左半結腸の狭小化を呈する

病理学的診断基準 (下記の 1) & 2) もしくは 1) & 3) を満たす)

- 1) 未熟神経節細胞 (大きさが小さい)
- 2) 神経節細胞数と分布は正常
- 3) 経時的に神経節細胞が成熟する

腸瘻造設時の病理学的検討を必須としたうえで主診断基準を 2 項目以上もしくは主診断基準 1 項目 + 副診断基準 2 項目を満たすものを神経節細胞僅少症と診断する。

---

全国調査では、2001 年から 2010 年までの 10 年間に 28 例の登録があった。このうち上記診断基準 (案) を満たし確定診断に至ったものは 15 例であり全例生存している。

## ②腸管神経節細胞僅少症 (Isolated Hypoganglionosis)

**疾患概念:** 腸管神経節細胞僅少症は新生児期から重篤な機能的腸閉塞症状をきたす疾患で、予後の不良な先天性消化管疾患である。ヒルシュスプルング病の無神経節腸管と正常腸管の間にみられる神経細胞の減少した腸管（移行部）と区別するために英語では、Isolated Hypoganglionosis と表記する。

ほとんどの症例が生命維持のために、人工肛門（腸瘻）と中心静脈栄養の管理を長期にわたり必要とし、特に重症例では小腸移植の適応にもなりうる。注腸造影検査や直腸肛門内圧検査でヒルシュスプルング病と鑑別することは困難である。

腸管の病理学的検索では、腸管神経叢は小さく、神経節細胞数は減少している。この点でヒルシュスプルング病の無神経節腸管から正常神経節腸管への移行部との鑑別は困難である。全腸管における個々の神経節細胞は新生児期には小さく、加齢により成熟して大きくなるが、数の増加は伴わない。腸管神経節細胞僅少症はヒルシュスプルング病と異なり結腸に外来神経線維の増生を認めず、遠位結腸の神経線維の増生がない点で、ヒルシュスプルング病と鑑別できる。新生児期に腸閉塞症状のため開腹手術が必要となる。診断は腸管全層生検の病理学的検索において確定される。

---

### 診断基準

- 1) 新生児早期から腸閉塞症状を呈する
- 2) 病理学的に腸管神経叢は低形成であり、神経節細胞の数は正常と比較して著しく少ない

註) 新生児期の迅速病理診断では、空腸また回腸（できれば両方）とS状結腸の全層標本を採取して、ヒルシュスプルング病を否定するに止める。ダブルバレルの腸瘻をビショップクープ型に変更する際などの生後2か月以降に再開腹する機会に、腸管の全周性の永久標本を作成して、神経節細胞数の減少の程度を判定する。

---

### 重症の基準

腹部膨満、嘔気・嘔吐、腹痛などの腸閉塞症状により、日常生活が著しく障害されており、かつ以下の3項目のうち、少なくとも1項目以上を満たすものを重症例とする。

- 1) 静脈栄養を必要とする
- 2) 経腸栄養管理を必要とする
- 3) 継続的な消化管減圧を必要とする<sup>註)</sup>

註) 消化管減圧とは、腸瘻、胃瘻、経鼻胃管、イレウス管、経肛門管などによる腸内容のドレナージを指す。

---

診療方針としては、中心静脈栄養法や経腸栄養法を用いた栄養管理を行いながら、うっ滞性腸炎を予防するために適切な減圧手術を付加することが基本になる。減圧のためには腸瘻の造設が必須となる。この際、腸瘻の造設部位が重要であり、初回のストーマ造設部位が Isolated Hypoganglionosis の治療成績を決定する鍵となる。2001～2010年の全国調査では、初回到空腸瘻が造設された例が、回腸瘻を造設された例に比較して、良好な予後を示した。残念ながら、腸瘻肛門側の機能障害腸管切除の是非については、温存の必要性が試験的治療の結果から推測はできるが、コホート研究がなされておらず、将来的な検討を待たせざるをえない。一方で、重症例は臓器移植により救命できる可能性があり、小腸移植や多臓器移植の対象疾患としての検討が今後の課題となる。

### ③腸管神経形成異常症 (Intestinal Neuronal Dysplasia ; IND)

**疾患概念** : 1971年にMeier-Rugeによって提唱された疾患でType AとType Bがある。Type AはINDの5%程度と非常にまれで新生児期に腸閉塞、下痢、血便などで発症する。腸管の交感神経系支配の低下を認める。

Type Bは、INDの95%を占めるとされるため、ここではType Bについて記載する。ヒルシュスプルング病と類似した下部消化管の通過障害をきたす。注腸造影では、直腸・S状結腸の拡張以外に特徴的な所見はない。直腸肛門反射は陽性または陰性の例がある。罹患率は施設により異なり、診断基準、病理検索方法の統一が望まれる。病理学的には腸管副交感神経系の形成異常がある。AchE染色では、粘膜下層の巨大神経節細胞 (giant ganglia), 神経叢過形成 (hyperganglionosis), 異所性神経節細胞 (ectopic ganglia), AchE陽性神経線維の増生を認める(図5)。このような状態は、単独で存在することもあれば、ヒルシュスプルング病の正常神経節腸管部、鎖肛などに伴うこともある。病理所見が先天性のものか成長発達の過程や便秘に伴う2次的な変化なのか議論の余地が残されている。緩下剤や浣腸などの保全療法でコントロール可能なことが多い。このような治療で改善しない場合は、内肛門括約筋切開術の適応である。まれに腸管切除術が必要なことがある。

#### 診断基準

以下の3項目を満たす。

- 1) ヒルシュスプルング病と類似した症状
- 2) 病理所見にて以下の2項目を満たす
  - a) giant ganglia (1個の神経節に9個以上の神経細胞) の存在
  - b) AchE陽性神経線維の増生
- 3) 新生児、乳児例を除く

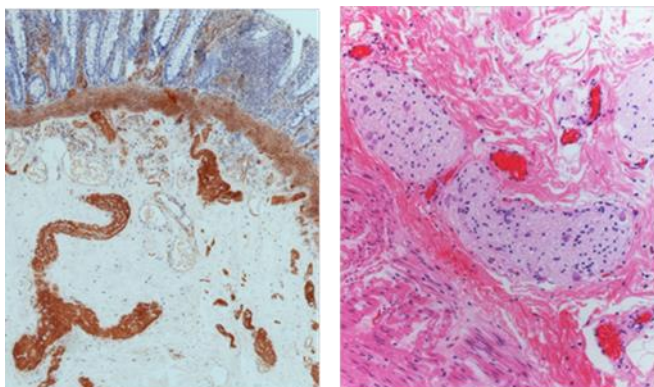
註) 新生児、乳児期症例で上記1), 2) を満たすものは疑診例として嚴重にフォローする。

2001年から2010年までの10年間の全国調査では、確診例8例、疑診例9例の症例が登録され、このうちの11例がINDと確認された。発症時期は、新生児期が最も多く、次いで乳児期、幼児期であった。わが国での報告は少なく慢性機能性便秘症と診断された症例のなかに含まれている可能性がある。

#### 図5 腸管神経形成異常症 (Intestinal Neuronal Dysplasia; IND)

アセチルコリンエステラーゼ染色 (左) : 粘膜下層に giant ganglia がみられる。

HE染色 (右) : 大きな神経叢には多数の神経節細胞を認める。



#### ④巨大膀胱短小結腸腸管蠕動不全症 (Megacystis-Microcolon-Intestinal Hypoperistalsis Syndrome; MMIHS)

**疾患概念:** 新生児期から腸閉塞様症状を呈し腸管不全にいたる重篤な疾患で, 巨大膀胱, 狭小結腸 (microcolon) を伴う。多くの症例が新生児期に胃瘻や腸瘻による消化管減圧を必要とする。病理学的検索では腸管神経叢に異常を認めない。

#### 診断基準

- 1) 出生直後から腹部膨満, 嘔吐, 腹痛などの腸閉塞症状を呈する
- 2) 巨大膀胱を呈する
- 3) 新生児期の注腸造影で狭小結腸 (microcolon) を認める (図 6)
- 4) 消化管を閉塞する器質的な病変を認めない
- 5) 消化管全層生検において病理学的に神経叢に異常を認めない

#### 重症の基準

腹部膨満, 嘔気・嘔吐腹痛などの腸閉塞症状により, 日常生活が著しく障害されており, かつ以下の3項目のうち, 少なくとも1項目以上を満たすものを重症例とする。

- 1) 静脈栄養を必要とする
- 2) 経腸栄養管理を必要とする
- 3) 継続的な消化管減圧を必要とする<sup>註)</sup>

註) 消化管減圧とは, 腸瘻, 胃瘻, 経鼻胃管, イレウス管, 経肛門管などによる腸内容のドレナージを指す。

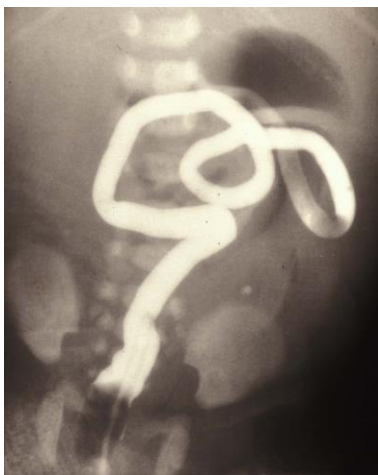2001年から2010年までの10年間の全国調査では, 確診19例, 疑診5例であった。確診19例中16例で減圧のため腸瘻が増設されていた。

腸管不全のため長期に静脈栄養もしくは経腸栄養に頼らざるをえない。19例中4例が完全静脈栄養, 12例が経静脈栄養と経腸栄養の併用が必要であった。現在生存中の9例のうち7例が静脈栄養を必要としている。このため, 肝障害, カテーテル関連血流感染症, 腸炎, Bacterial Translocationなどの重篤な合併症をきたしやすい。

19例中10例が生存, 9例が死亡しており, 5年生存率62.8%, 10年生存率56.5%であった。主たる死亡原因は, 肝障害, 敗血症であった。

#### 図 6 MMIHS の注腸造影像

短狭小結腸 (microcolon) を認める。



## ⑤腸管分節状拡張症 (Segmental Dilatation of Intestine)

**疾患概念:** 限局性の腸管拡張を認めるが明らかな腸閉塞機転がなく、腸管神経叢の形態異常を認めないまれな疾患である。本症は1959年にSwensonとRathausenが“new entity”として報告して以来、成因に関してはさまざまな説が唱えられてきたが、臨症像、病理所見に多様性が認められ、疾患概念が一元的に捉えきれず、限局的な腸管拡張疾患群の総称と捉えるのが妥当である。

### 診断基準

以下の6つの条件を満たすものを本症と診断する。

- 1) 腸管が限局的に（恒常的に）拡張している
- 2) 正常腸管から拡張腸管へ急激に移行する
- 3) 拡張部の肛門側に内因性・外因性の閉塞原因が存在しない
- 4) 画像診断で完全または不完全な腸閉塞所見がある
- 5) 病理学検査では神経叢が正常分布している
- 6) 病変部の切除により症状の改善を認める

**重症度分類:** 本症は合併疾患を有しない場合、手術による病変部の切除により、症状の著しい改善が認められる。予後は良好であり、重症度による分類は必要ないと考えられる。

**臨床像:** わが国では50例程度の文献的報告がみられるものの、大規模な調査は今までに行われていない。2001年から2010年までの過去10年間の症例を調査し、確診26例と疑診9例の37例が集計された。これに基づく2次調査を基に担当グループ内および全体会議での検討から、疑診のうち2例は確診として妥当と判断し、28例を確診例とした。

**性別:** 28例中、男児が19例(68%)、女児が9例(32%)と男児に多い。

**在胎週数・出生体重:** 在胎週数は平均30.2週で早期産は7例(25%)であった。出生体重は平均2,319gで、低出生体重児が9例(32%)で、極低出生体重児が1例、超低出生体重児が2例含まれていた。

**染色体異常:** 21トリソミーが2例(7.1%)にみられた他は認めなかった。

**家族歴:** なしが26例と多かったが、ありが2例にみられた。1例は母方いとこ4名に結腸部分拡張症があり、うち1名が死亡していた。他の1例は著明な便秘であった。

**合併奇形:** 28例中7例にみられた。動脈管開存症(patent ductus arteriosus; PDA)が2例の他、ファロー四徴症、心室中隔欠損(ventricular septal defect; VSD)、脳性まひ、脳梁欠損・下顎低形成・耳介低位、FG症候群、ファロー四徴症・脳萎縮・側弯症・口唇口蓋裂・耳介低位・馬蹄腎・右水腎症・尿道下裂が各1例みられた。

**消化管合併病変:** 28例中4例にみられ、腸回転異常症が2例(7.1%)、回腸閉鎖症が1例(3.5%)、鎖肛が1例(3.5%)であった。

**拡張部位:** 回腸が14例(50%)と最も多く、次いでS状結腸5例(18%)、空腸3例(11%)、横行結腸3例(11%)、盲腸から横行結腸1例、盲腸1例、十二指腸1例であった。

**発症時期:** 新生児期が18例(64%)と最も多く、乳児期6例(21%)、幼児期2例(7.1%)、学童期以降2例(7.1%)と年齢につれて低下していた。

**初発症状:** 腹部膨満が20例(71%)、嘔吐が13例(46%)、出生前診断で異常を指摘されたものが7例(25%)、慢性便秘が6例(21%)、胎便排泄遅延が4例(14%)であった。また、軸捻転による絞扼性イレウスが1例、腸管穿孔が1例であった。

**検査所見:** 腹部単純X線写真で腸管異常拡張像が25例(89%)に認められた。注腸造影は23例に施行され、12例(52%)で診断に至った。また、7例(25%)が胎児期に超音波検査やMRIで腸管拡張を指摘されていた。

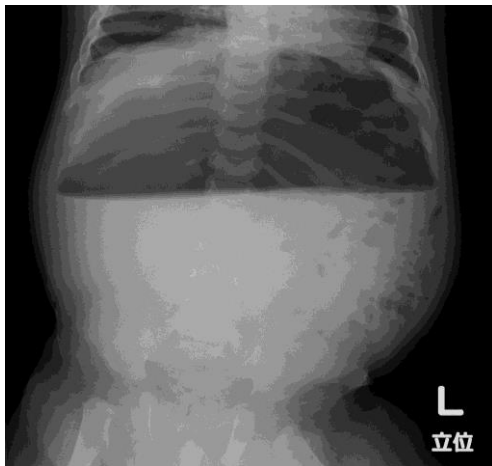
直腸肛門反射は施行された7例中全例で陽性、直腸粘膜生検は施行された5例中全例でアセチルコリンエステラーゼ陽性神経線維の増生を認めなかった。

**診断：**腹部単純X線写真により、多くの症例で病変の指摘が可能であった（**図7**）。術前診断には、さらに造影検査やCT画像で限局した腸管拡張像の確認が必須である。拡張部位が大腸の場合はヒルシュスプルング病との鑑別が必要である。注腸造影で拡張部口側に明確な caliber change を認めるが、それが不明確な場合は直腸肛門内圧検査や直腸粘膜生検をもって鑑別する必要がある。

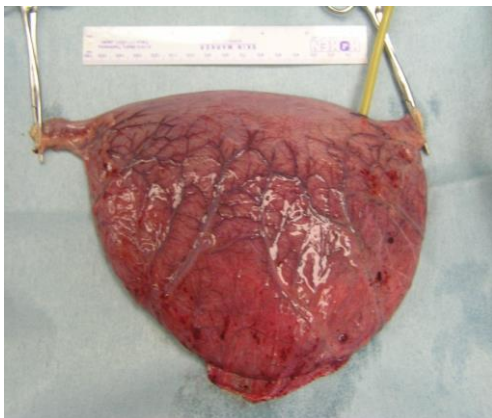
**治療：**手術により拡張部腸管を切除し（**図8**）、腸管を端端吻合することで良好な予後が得られる。手術は27例に施行されており、1例は手術待機中であった。27例中26例で開腹手術により拡張部腸管切除・腸管吻合術が施行された。1例は腸回転異常に対する手術中に限局性腸管拡張症 (Segmental Dilatation of Intestine ; SD) が発見され非切除で経過観察されたが、拡張が持続するため集計後に切除された。拡張部腸管切除・腸管吻合術が施行された26例中、4例で腸瘻造設術、2例で胃瘻造設術が併施されていた。手術時期は新生児期13例（48%）、乳児期4例（15%）、幼児期5例（19%）、学童期3例（11%）であった。

**予後：**27例が生存で予後良好である。死亡の1例は9歳の脳性麻痺の男児で、盲腸に限局した拡張があり回盲部切除が施行されたが敗血症、肝機能障害、カテーテル感染などにより12歳で死亡している。切除標本で壊死性変化がみられていた。

**図7** 腸管分節状拡張症の腹部単純X線像  
月齢7。著明な腸管拡張と鏡面形成を認める。



**図8** 切除された拡張腸管



## ⑥内肛門括約筋無弛緩症 (Internal Anal Sphincter Achalasia ; IASA)

**疾患概念:** 直腸壁内神経節細胞があるにもかかわらず内肛門括約筋の弛緩不全を認め、難治性の便秘をきたす疾患である。

本症は小児慢性便秘症の 4.5%を占めるとの報告もあり、本疾患が正確に診断されずに慢性機能性便秘症として診療されている可能性がある。治療は、内科的治療に加えて、内肛門括約筋切除術、ボツリヌス毒素注入が行われていた。生命予後はきわめて良好である。

### 診断基準

---

- 1) 治療抵抗性の便秘
  - 2) 注腸造影で直腸に狭小部がない
  - 3) 直腸肛門反射が陰性
  - 4) 直腸粘膜生検で神経節細胞が存在する  
(診断上の注意点)
- 

- ・直腸肛門反射の判定は、直腸を空虚にした後の確実な直腸刺激により内肛門括約筋に弛緩反応がみられないことを確認する。
  - ・可能であれば AchE 染色で陽性線維の状態について確認するのが望ましい。
- 

2001 年から 2010 年までの 10 年間の全国調査 1 次調査 3 例に追加症例 3 例を加えた 6 例が登録され、このうち 2 例が上記の診断基準に合致した。



## ⑦ 慢性特発性偽性腸閉塞症 (Chronic Idiopathic Intestinal Pseudo-Obstruction ; CIIP)

**疾患概念** : CIIP は、長期に腹部膨満、嘔気・嘔吐、腹痛などの腸閉塞様症状を呈し、画像検査で腸管拡張や鏡面像を認める原因不明の難治性疾患である。

消化管内容物の輸送を妨げる物理的閉塞がないにもかかわらず消化管運動機能障害のために、腸閉塞様症状をきたす慢性偽性腸閉塞症 (Chronic Intestinal Pseudo-obstruction ; CIPO) には、消化管病変による原発性 (primary)、全身疾患や薬剤に伴う続発性 (secondary)、原因不明の特発性 (idiopathic) がある。

原発性には、ヒルシュスプルング病 (腸管無神経節症) や CIIP を除いたヒルシュスプルング病類縁疾患などがあり、小児期の CIIP の診断においては鑑別が必要である。成人の CIIP の診断においては、続発性の偽性腸閉塞を鑑別することが重要である。成人領域においては、本疾患の存在は一般の臨床医はまだしも消化器を専門とする医療人の間でも周知されておらず、不適切な診療や腸閉塞症状に対して不用意な手術などが行われている現状を鑑み、慢性偽性腸閉塞症に関する診療ガイドライン (平成 23 年度 厚生労働科学研究費補助金難治性疾患克服研究事業 : 中島班) が公開された。一方、小児領域においては、新生児期発症が多くヒルシュスプルング病類縁疾患の一つに加えられている。本章では、小児期発症の CIIP を中心に記載する。

**定義** : CIIP は、消化管運動機能障害のために、解剖学的な腸管の閉塞がないにもかかわらず、腹部膨満、嘔気・嘔吐、腹痛、腸管拡張などの腸閉塞様症状をきたす原因不明の難治性疾患である。

### 診断基準

以下の 7 項目をすべて満たすもの。

- 1) 腹部膨満、嘔気・嘔吐、腹痛などの入院を要するような重篤な腸閉塞症状を長期に持続的または反復的に認める
- 2) 新生児期発症では2か月以上、乳児期以降の発症では6か月以上の病悩期間を有する
- 3) 画像診断では消化管の拡張と鏡面像を呈する<sup>註1)</sup>
- 4) 消化管を閉塞する器質的な病変を認めない
- 5) 腸管全層生検のHE染色で神経叢に形態異常を認めない<sup>註2)</sup>
- 6) 巨大膀胱短小結腸腸管蠕動不全症と腸管部分拡張症を除外する
- 7) 続発性慢性偽性腸閉塞を除外する<sup>註3)</sup>

註 1) 新生児期には、立位での腹部単純 X 線による鏡面像は、必ずしも必要としない。

註 2) 成人で腸管全層生検が困難な場合は、消化管内圧検査またはシネMRIで特徴的な蠕動異常を認める。

註 3) 除外すべき続発性慢性偽性腸閉塞を表 1 に示す。

### 重症の基準

腹部膨満、嘔気・嘔吐腹痛などの腸閉塞症状により、日常生活が著しく障害されており、かつ以下の 3 項目のうち、少なくとも 1 項目以上を満たすものを重症例とする。

- 1) 静脈栄養を必要とする
- 2) 経腸栄養管理を必要とする
- 3) 継続的な消化管減圧を必要とする<sup>註)</sup>

註) 消化管減圧とは、腸瘻、胃瘻、経鼻胃管、イレウス管、経肛門管などによる腸内容のドレナージを指す。

**表 1 続発性慢性偽性腸閉塞**

---

- 1) 消化管平滑筋関連疾患
  - 全身性硬化症
  - 皮膚筋炎
  - 多発筋炎
  - 全身性エリテマトーシス
  - Mixed connective tissue disease (MCTD)
  - Ehlers-Danlos 症候群
  - 筋ジストロフィー
  - アミロイドーシス
  - 小腸主体の Lymphoid infiltration
  - Brown bowel syndrome (Ceroidosis)
  - ミトコンドリア脳筋症
- 2) 消化管神経関連疾患
  - 家族性自律神経障害
  - 原発性自律神経障害
  - 糖尿病性神経症
  - 筋緊張性ジストロフィー
  - EB ウイルス, Herpes Zoster ウイルス, Rota ウイルスなどの感染後偽性腸閉塞
- 3) 内分泌性疾患
  - 甲状腺機能低下症
  - 副甲状腺機能低下症
  - 褐色細胞腫
- 4) 代謝性疾患
  - 尿毒症
  - ポルフィリン症
  - 重篤な電解質異常 ( $K^+$ ,  $Ca^{2+}$ ,  $Mg^{2+}$ )
- 5) その他
  - セリアック病
  - 川崎病
  - 好酸球性腸炎
  - 傍腫瘍症候群 (Paraneoplastic pseudo-obstruction)
  - 腸間膜静脈血栓症
  - 放射線治療による副反応
  - 血管浮腫
  - 腸結核
  - クローン病
  - Chagas 病
  - 外傷, 消化管術後, 腹腔内炎症などに起因する麻痺性イレウス
  - Ogilvie 症候群
- 6) 薬剤性
  - 抗うつ薬

抗不安薬  
アントラキノン系下剤  
フェノチアジン系  
Vinca alkaloid  
抗コリン薬  
オピオイド  
Ca チャンネル拮抗薬  
ベラパミル

---

**臨床像：**CIPO の小児発症例は、2001～2010 年の調査全国調査では 1 次登録数は 92 例であり、その 90%以上が特発性であった。このうち CIIP の診断基準を満たしたものは 56 例であった。本疾患は、散発性に発生し、消化管のどの部位にもまた複数個所に蠕動障害は生じうる。病変部位（拡張腸管）は、小腸と結腸に多い（**図 9, 10**）。

**症状：**新生児・乳児期発症のものは、腹部膨満、嘔吐、年長児では腹部膨満、嘔吐、便秘、下痢が主な初発症状であるが、成人での症例では腹痛をきたすものが多い。慢性の経過を辿り、消化管の安静により症状が軽快する場合もある。しかし、多くの症例は寛解増悪を繰り返しながら病状は進行する。

**診療の流れ：**新生児期や乳児期に腸閉塞症状で発症し診断や治療のために緊急手術が必要なもの、年長児では徐々に病状が進行するものが多い。新生児期や乳児期に発症するものは、ヒルシュスプルング病や、腸管神経節細胞僅少症、巨大膀胱短小結腸腸管蠕動不全症（MMIHS）、腸管分節状拡張症（Segmental Dilatation of Intestine）との鑑別が必要である。このため多くは、発症後早期に開腹手術による腸管全層生検と腸瘻造設による消化管減圧が図られる。

年長児や成人発症のもので、腸管全層生検が困難な場合は、シネ MRI または消化管内圧検査で特徴的な蠕動異常を証明する（**図 11, 12**）。また、器質的な腸閉塞や続発性偽性腸閉塞（**表 1**）との鑑別が重要である。小児および成人例の診断フローチャートを示す（**図 13, 14**）。

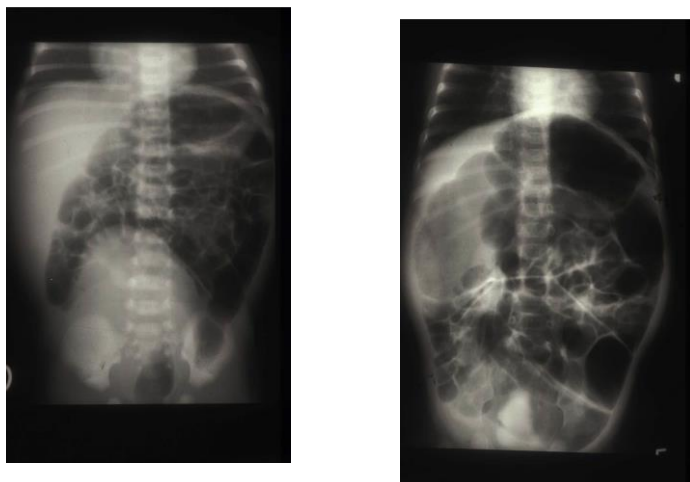
寛解増悪を繰り返しながら徐々に進行することが多く、薬物療法や静脈経腸栄養などの保存的治療から開始され、病状の進行とともにチューブや腸瘻による減圧などの侵襲的な治療へと移行する。腸管穿孔、壊死や重症腸炎などをきたした場合は手術の適応である。腸瘻造設術や拡張腸管を切除しても、残存腸管に機能異常が存在するため、術後も腸閉塞症状が再燃することが多い。このため試験開腹術、腸瘻造設術、腸管切除術、腸瘻閉鎖術などが多数回行われることもある。このような治療にもかかわらず、併発症などで保存的治療が困難になったり、長期に耐え難い苦痛を伴うものでは小腸移植が行われることがあるが、その数は少ない（**図 15**）。

**予後：**生命予後は比較的良好に保たれるが、長期入院管理が繰り返し必要になる。外来管理を行う場合でも経静脈・経腸栄養、腸瘻管理などのために患者の日常生活は著しく制限される。消化管の減圧が奏功しない場合は、腸管穿孔や腸炎から敗血症へと至り死亡する症例も存在する。

診断基準を満たした 56 例のうち 53 例（94.2%）が長期に生存しているものの病状の改善が得られたものは少なく、平均病悩期間は 14.6 年と長期に及び成人期へ移行するものが増えてきた。半数近い症例が、胃瘻・腸瘻や消化管留置カテーテルなどによる消化管減圧を必要としていた。また 74%の症例が経静脈栄養や経腸栄養などの何らかの栄養療法を必要としている。

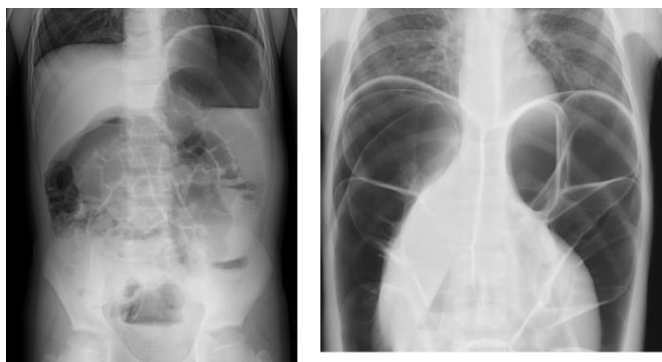
**図9** 新生児期発症 CIIP の腹部単純 X 線像

日齢8（左），月齢4（右）。腸管の拡張を認める。腹臥位撮影であり，鏡面形成はみられない。



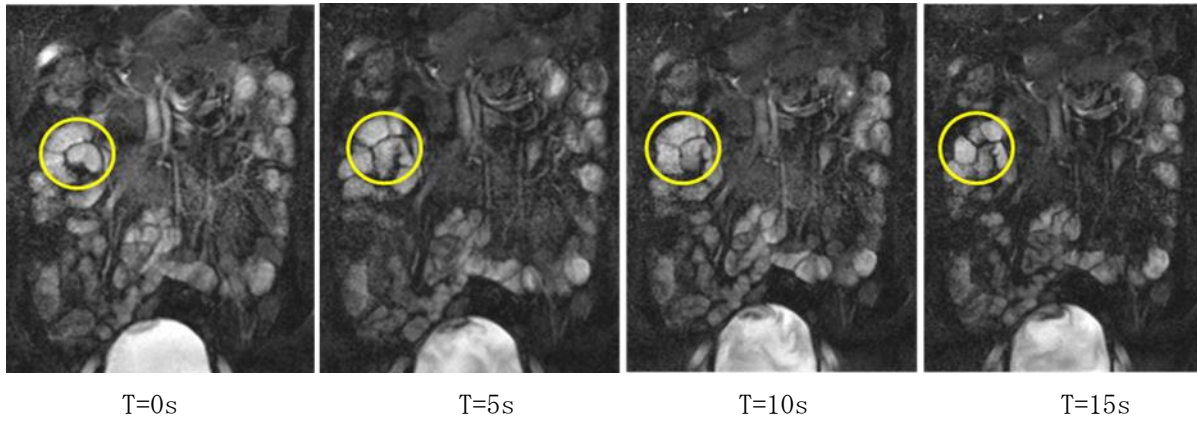
**図10** 年長時期発症 CIIP の腹部単純 X 線像

7歳時（左）には腸管拡張と鏡面形成を認める。17歳時（右）には，拡張は進行し横隔膜下には遊離ガスを認める。

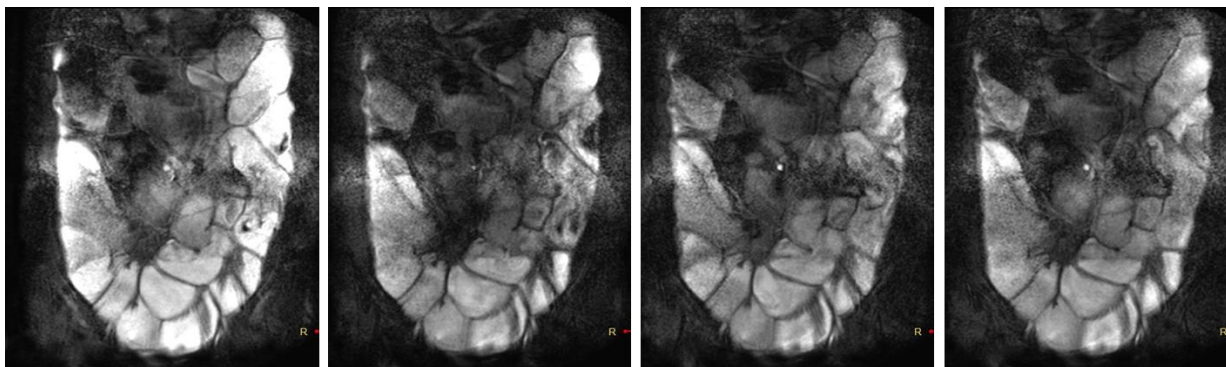


**図 11 慢性特発性偽性腸閉塞のシネ MRI**

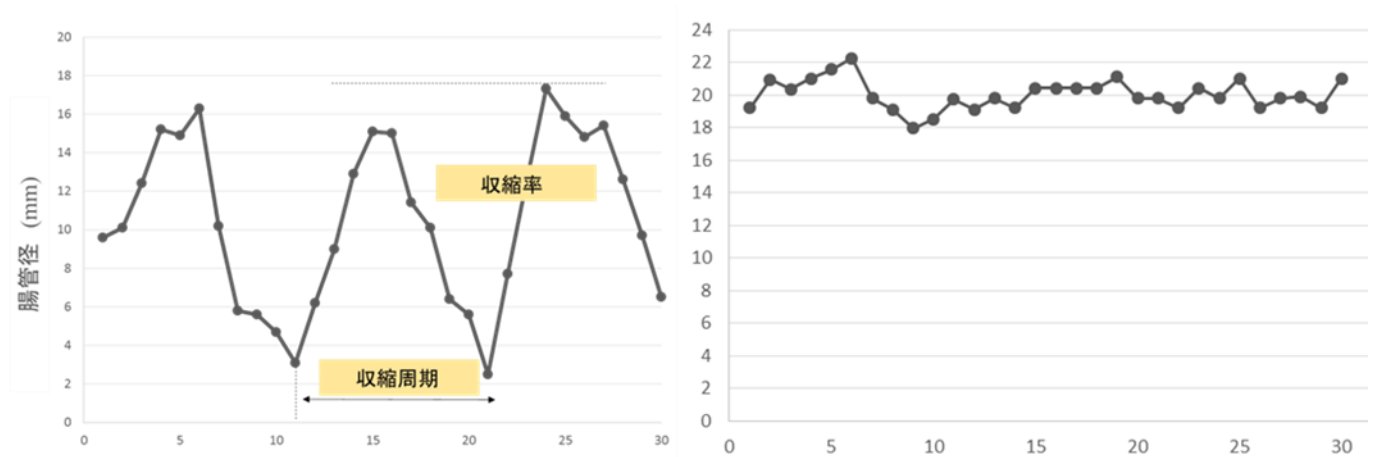
約 15 秒間で臓器を連続撮影し、得られた 30 枚の画像を連続再生することで蠕動を評価する。特定の部位(○)の腸管を選定し、同部位の腸管径の経時変化をグラフ化すると蠕動評価に有用である。健常者例では、経時的に腸管径が変化し収縮を繰り返している (a, c)。CIIP 症例では、腸管径が経時的にほとんど変化せず、また収縮も消失している (b, d)。



a) 健常者：小腸の病的拡張を認めず、活発な腸管の蠕動運動が保たれている。



b) CIIP 症例：小腸の病的拡張を呈し、蠕動運動は著明に低下している。



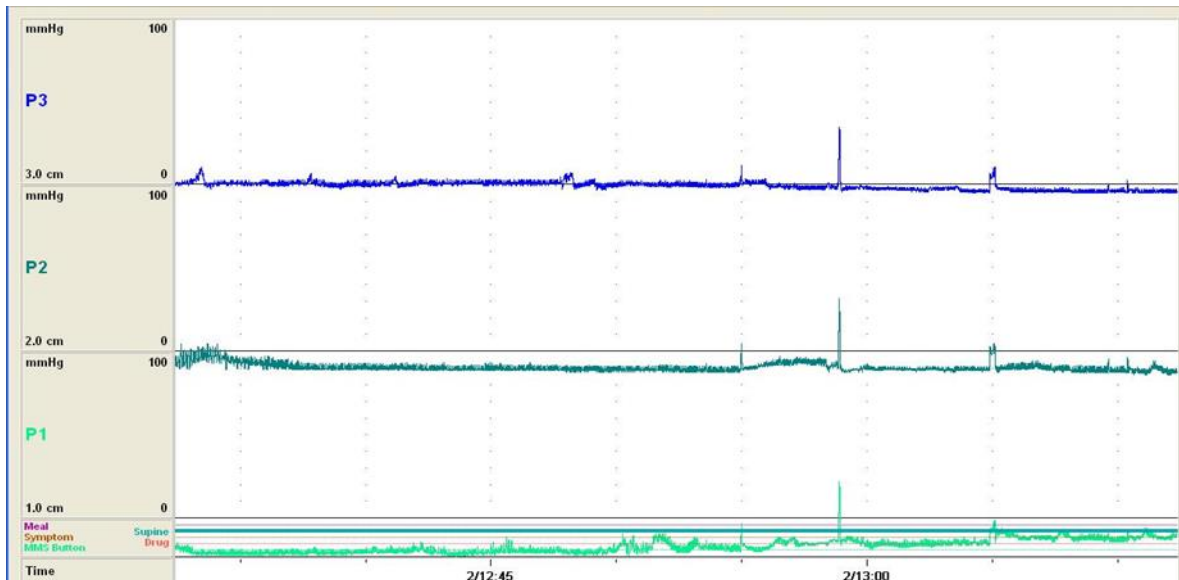
c) 健常者例

d) CIIP 症例

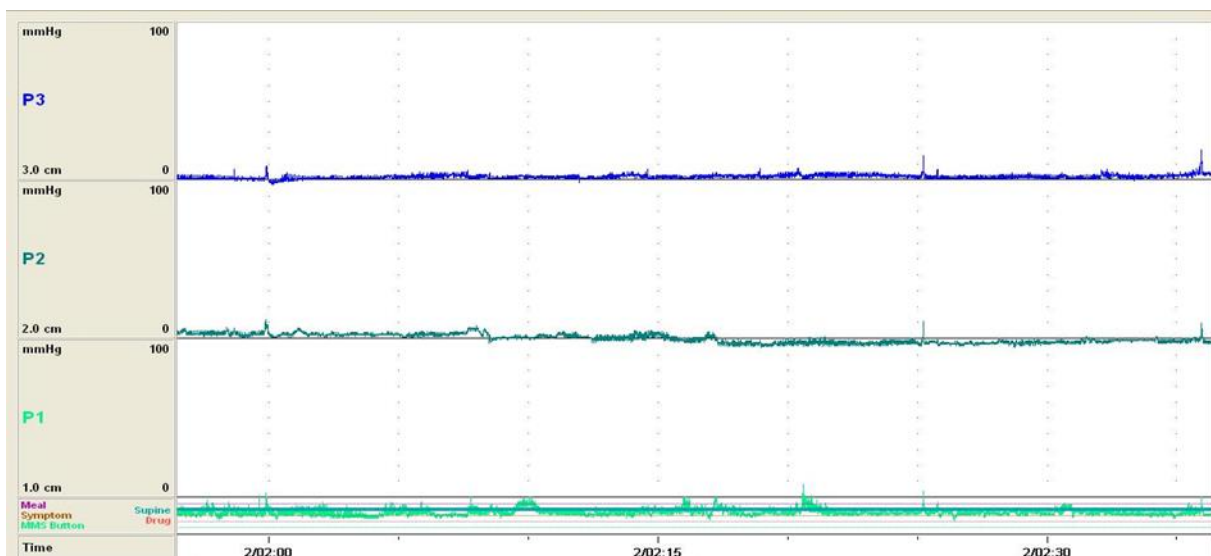
## 図 12 慢性特発性偽性腸閉塞の小腸内圧検査

CIIP においては小腸運動異常の診断が重要である。経鼻的に圧トランスデューサー装着カテーテルを小腸に留置し、24 時間小腸運動を測定する。

上段：口側，中段：5cm 肛門側，下段：10cm 肛門側。横軸：時間・時刻（5 分間隔目盛），縦軸：圧力（mmHg）。健常者では，空腹期小腸運動と食後小腸運動が画然と区別される。空腹期小腸運動は，収縮がないフェーズ I，不規則な収縮が起こるフェーズ II，1 分間に 11~12 回の強収縮が起こるフェーズ III から構成され，この順番が周期的に繰り返される。食後小腸運動は摂食とともに誘導され，不規則な収縮で特徴づけられる。本例では掲載波形が日中持続しており，正常小腸運動パターンの消失が確認できた(a)。夜間小腸運動。患者は睡眠中である。夜間は夕食から朝食までの空腹時間が通常的生活様式では 1 日の中では最も長く，睡眠中には中枢神経の興奮の影響が消化管に及びにくいいため，空腹期小腸運動を評価するのに適している。特に周期的に生じる特徴的なフェーズ III をみるのが正常である。本例では睡眠中も掲載波形が覚醒するまで持続し，フェーズ III の発現が全くないため，正常小腸運動パターンの消失が確認された(b)。



a) CIIP 症例（日中）



b) CIIP 症例（夜間）

図 13 小児期発症慢性偽性腸閉塞の診断フローチャート

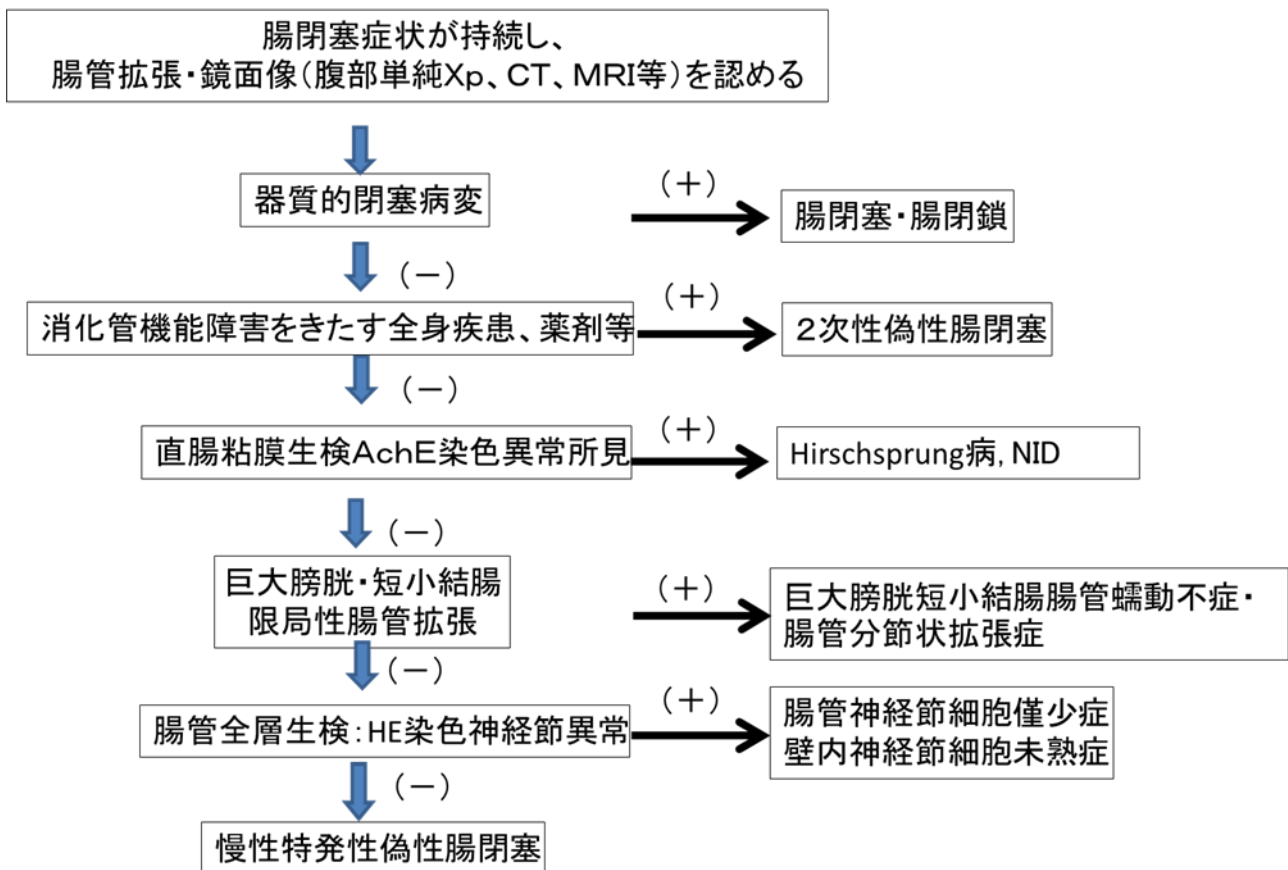


図 14 年長児・成人発症慢性偽性腸閉塞の診断フローチャート

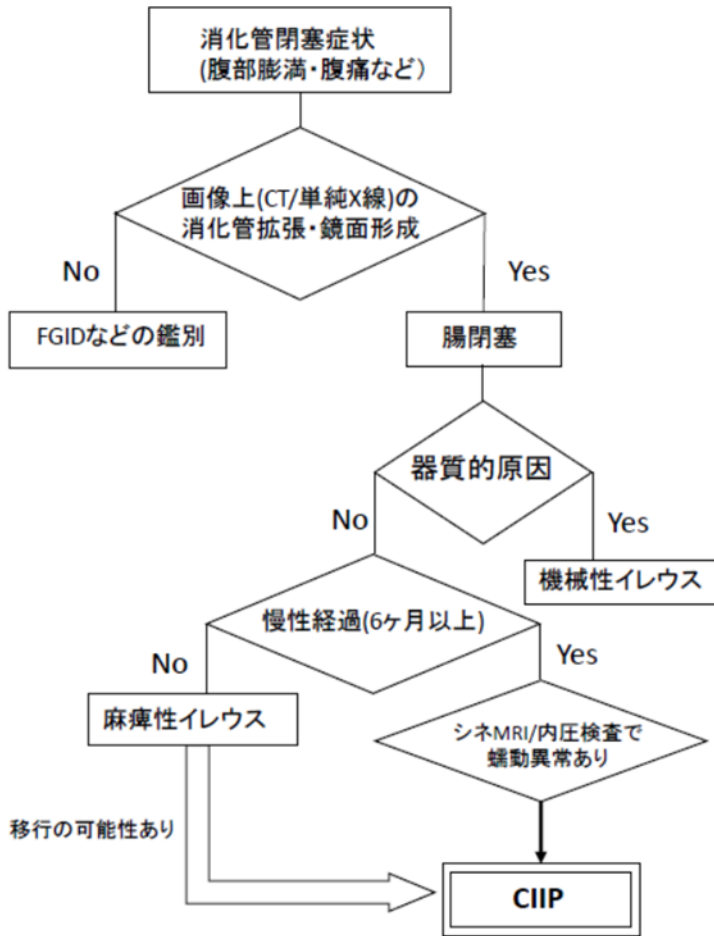
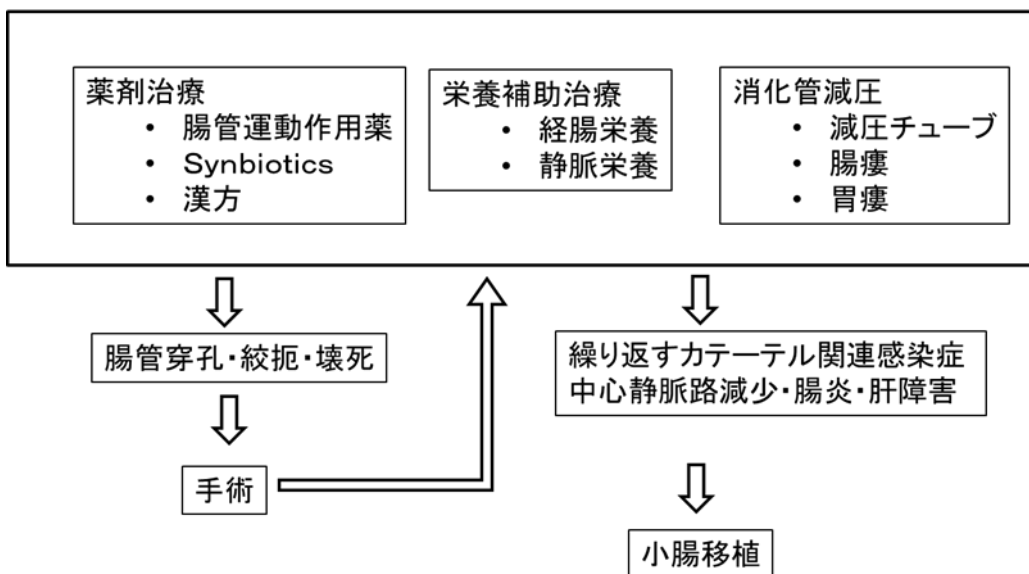


図 15 慢性特発性偽性腸閉塞の治療フローチャート

### 維持療法





## 2. 診療ガイドラインがカバーする内容に関する事項

### 1) 本ガイドラインが対象とする範囲

- ①すべてのヒルシュスプルング病類縁疾患
- ②本疾患群が疑わしい患者の診断
- ③本疾患群の病歴，理学的所見，画像検査，病理検査
- ④本疾患の診断が確定された患者の治療
- ⑤本疾患群に対する薬物療法，経腸栄養，経静脈栄養，種々の消化管減圧法，外科治療，移植医療
- ⑥それぞれの疾患の生命予後と機能的な予後

### 2) 本ガイドラインがカバーしない範囲

- ①ヒルシュスプルング病（腸管無神経節細胞症，aganglionosis）
- ②本疾患群に含まれない原発性（1次性，primary）偽性腸閉塞
- ③続発性（2次性，secondary）偽性腸閉塞

## 3. CQ とシステマティックレビューに関する事項

### 1) CQ の設定

ヒルシュスプルング病類縁 7 疾患のうち，壁内神経節細胞未熟症（Immaturity of Ganglia），腸管神経形成異常症（IND），腸管分節状拡張症（Segmental Dilatation of Intestine），内肛門括約筋無弛緩症（IASA）の 4 疾患は，良好な臨床経過を辿りまた症例数が非常に少ないため，診療の現場で治療法の意味決定に迷うことは少ない。

一方，腸管神経節細胞僅少症（Isolated Hypoganglionosis），巨大膀胱短小結腸腸管蠕動不全症（MMIHS），慢性特発性偽性腸閉塞症（CIIP）の 3 疾患は，希少疾患ではあるがある程度の症例数が存在すること，さらに重篤な経過を辿り，診療の現場においての意思決定には，エビデンスや公正な専門家の意見が不可欠と考えられ，本ガイドラインのクリニカルクエスション（Clinical Question；CQ）の対象とした。

CQ は以下の 7 項目を設定し，それぞれの CQ に対して 3 疾患ごとの推奨を作成することとした。

### 2) システマティックレビュー

CQ 1：Isolated hypoganglionosis, MMIHS, CIIP の診断はどのようになされるか？

CQ 2：Isolated hypoganglionosis, MMIHS, CIIP にどのような薬物療法が推奨できるか？

CQ 3：Isolated hypoganglionosis, MMIHS, CIIP に消化管減圧療法は推奨できるか？

CQ 4：Isolated hypoganglionosis, MMIHS, CIIP に栄養療法は推奨できるか？

CQ 5：Isolated hypoganglionosis, MMIHS, CIIP に（根治的）外科治療は推奨できるか？

CQ 6：Isolated hypoganglionosis, MMIHS, CIIP に小腸移植は推奨できるか？

CQ 7：Isolated hypoganglionosis, MMIHS, CIIP の予後は？

本ガイドラインは「Minds 診療ガイドライン作成の手引き 2014」および「Minds 診療ガイドライン作成マニュアル」の手法を用い作成された。しかしながら，症例が少なく有効な治療方法のない難病を対象としており，質の高いエビデンスが得られないことがあらかじめ予想されたため，システマティックレビューについては独自の方法を用いた。

本疾患は稀少疾患のため報告数も少なく，Clinical Question（以下 CQ）で取り上げた 3 疾患が 1 論文に重複して取り上げられていたり，混同されていることもある。また，スコーピングサーチにより症例報告が大

多数であることが確認できており、症例報告の多くには診断、治療、予後および害について記載がある。以上の理由により、CQ ごとに検索するのではなく、3 疾患をまとめて検索し、そのアウトカムにより各 CQ に割り振る方法で行うこととした。

データベースは PubMed と医中誌 Web を用い、言語は日本語と英語、年代は絞らないこととした。その結果、1,477 件の文献が得られ 3 名による 1 次スクリーニングの結果、396 件が 2 次スクリーニングへ進んだ (表 2, 3)。10 名による 2 次スクリーニングの結果、さらに 108 件が不採択となり、288 件につきエビデンステーブルを作成した。

エビデンステーブルでは、1 つの文献が複数の CQ に該当する場合、その数だけ行を増やし、該当するアウトカムと結論を各々記載した。完成したエビデンステーブルを CQ ごとに集計し、「CQ ごとのまとめ」を作成した。次に SR チームが CQ ごとのシステマティックレビューレポートを作成した。

## ①システマティックレビューの概要

### 文献検索前の決定事項

使用したデータベース：PubMed および医中誌 Web (以下 医中誌)

対象文献の発表年：2015 年までに発表されたすべての文献を対象とした。

対象文献の条件：研究対象はヒトのみ。対象言語は日本語と英語とした。

対象疾患：ヒルシュスプルング病類縁疾患に該当する 3 疾患 (Isolated hypoganglionosis, MMIHS, CIIP)

### 文献検索の概要

検索者：SR チームに所属する 2 名が独立に検索した。

検索式：資料 (データベース検索結果：表 2, 表 3, 文献検索フローチャート：図 16) を参照。

文献数：合計 1,488 件 (PubMed 1,011 件+医中誌 477 件)

## ②1次スクリーニング

担当者：SR チームに所属する 3 名。

スクリーニング方法：上記 3 名が独立して 1488 件の文献のタイトル・アブストラクトを確認した。このとき、事前に設定した CQ とは明らかに関連のない文献を対象から除外した。タイトル・アブストラクトのみからは内容を判断できないものは、対象に残した。

1 次スクリーニング結果：3 名の結果を照合した結果、最終的に 1,488 件のうち 396 件の文献を 2 次スクリーニングの対象とした。

## ③2次スクリーニングおよびエビデンステーブル作成

担当者：SR チームに所属する 10 名。

スクリーニング方法：396 件の文献を上記 10 名で分担。フルテキストを用いたフルスクリーニングを施行し、選択基準に基づいて採用・非採用文献を決定した。

2 次スクリーニング結果：SR チームのリーダーによる照合の結果、最終的に 396 件のうち 288 件の文献をエビデンステーブル作成の対象とした。エビデンステーブル作成：対象となった 288 件の文献から、分担担当者 10 名が文献内容の詳細を合計 836 件のエビデンスとして抽出し、エビデンステーブルを作成した。(エビデンステーブルの内容：書誌情報・研究デザイン・PICO・結論・該当する CQ)

## ④エビデンスの評価と統合 (CQ のまとめ作成)

担当者：SR チームのリーダー

CQ のまとめ作成方法：SR チームの 10 名によって抽出された 836 件のエビデンスを、CQ・対象疾患・アウトカムごとに分類した後、さらに研究デザインごとに集計することにより、CQ のまとめを作成した。

CQ のまとめ作成の意義：当該研究はヒルシュスプルング病類縁疾患という稀少疾患を対象としており、対象となった文献の大多数が症例報告・症例集積であった。これらをエビデンスレベルの低い文献として切り捨てることなく活かすために、個々の文献から丹念に CQ・対象疾患ごとのエビデンスを抽出し、CQ のまとめと

して再編成する手法を選択した。これにより各エビデンスの総数が可視化され、臨床の現場で経験的に得られた事実の集積に、従来のエビデンスレベルとは異なる重みを付与することが可能となった。

#### ⑤ システマティックレビューレポート

CQ のまとめの内容を要約し、システマティックレビューレポートを作成した。すべての CQ の comparison ごとに、益と害についてのアウトカムを列挙し、有用性についての統合的な判断資料を作成した。

### 4. 推奨決定から最終化、導入方針

#### 1) 推奨決定

SR チームにより作成されたエビデンス・テーブル、CQ ごとのまとめ、システマティックレビューレポートをガイドライン作成グループに提出し、ガイドライン作成グループは推奨案と解説を作成した。ほぼ症例報告・症例集積がエビデンスとなったためエビデンスの強さはDがほとんどであるが実臨床で役に立つことを鑑み、推奨を作成した。

推奨はコンセンサス会議開催後、13名のガイドライン作成委員によってメールによる Delphi 法の投票により決定した (表 4)。2名の委員は、成人領域の診療を担当しており、小児領域の診療経験が少ないため投票は辞退された。また、担当 CQ の推奨については投票を控えられた委員もあった。初回の投票ですべての推奨で 90%以上の承認が得られた。

#### 2) 最終化

2016年12月1日から12月31の期間、日本小児外科学会・日本栄養消化器肝臓学会、日本神経消化器病学会のホームページを介して、パブリックコメントを募集した。

さらに、疫学専門家による外部評価を受け (表 5)、最終化を行った。

#### 3) 導入方法

詳細版は、研究報告書に掲載すると同時に主だった診療機関へ郵送する。実用版は、刊行物として発刊するとともに日本小児外科学会および日本栄養消化器肝臓学会ホームページ上に掲載し普及を図る。

表2 データベース検索結果1

タイトル	ヒルシュスプルング病類縁疾患
CQ	
データベース	PubMed
日付	2015/2/5
検索者	FK/YA

#	検索式	文献数
	<pre> ((((("chronic intestinal pseudo-obstruction"[TIAB]) OR ("Intestinal Pseudo-Obstruction"[Mesh]) AND (chronic[TW]))) OR (((((((("Neuronal intestinal pseudoobstruction"[Supplementary Concept]) OR "Megacystis microcolon intestinal hypoperistalsis syndrome"[Supplementary Concept]) OR "intestinal dysganglionoses"[TIAB]) OR "Megacystis microcolon intestinal hypoperistalsis syndrome"[TIAB]) OR MMIHS[TIAB] OR "Neuronal intestinal pseudoobstruction"[TIAB]) OR "Chronic idiopathic intestinal pseudo-obstruction syndrome "[TIAB]) OR (("Hirschsprung Disease"[Mesh]) OR ("Hirschsprung*[TW]) AND ((allied[TIAB]) OR (variant[TIAB] OR variants[TIAB])))) OR ("Congenital idiopathic intestinal pseudoobstruction"[nm]) OR ("Intestinal Pseudo-Obstruction"[Mesh]) AND (congenital[TIAB])) OR (immaturity[TIAB] AND ganglia[TW]) OR hypoganglionosis[TW] OR ("segmental dilation"[TIAB] AND intestine[TW]) OR ("internal anal sphincter"[TIAB] AND achalasia[TW]))) NOT (Animals[MH] NOT Humans[MH]) AND English[LA]) </pre>	1011

表3 データベース検索結果2

タイトル	ヒルシュスプルング病類縁疾患
CQ	
データベース	医中誌 Web
日付	2015/1/22
検索者	FK/YA

#	検索式	文献数
	(((((CIPO/AL or (慢性/AL and (腸閉塞-偽性/TH or 偽性腸閉塞/AL))) or (((hirschsprung 病類縁疾患/AL) or (ヒルシュスプルング病類縁疾患/AL) or (Immaturity/AL) or (hypoganglionosis/AL) or (neuronal/AL and intestinal/AL and dysplasia/AL) or ((巨大膀胱・小結腸・腸管蠕動低下症候群/TH or MMIHS/AL)) or (肛門アカラシア/TH) or (CIIP/AL) or (慢性特発性偽性腸閉塞症/AL)))))) and (PT=会議録除く and CK=ヒト))	477

表4 ガイドライン作成グループによる投票結果

	投票数	承認数	割合(%)
CQ1-1	13	12	92.3
CQ1-2	13	13	100
CQ1-3	13	13	100
CQ2-1	13	13	100
CQ2-2	13	13	100
CQ2-3	13	13	100
CQ3-1	13	13	100
CQ3-2	13	13	100
CQ3-3	13	13	100
CQ4-1	13	13	100
CQ4-2	13	13	100
CQ4-3	13	12	92.3
CQ5-1	12	11	91.7
CQ5-2	12	12	100
CQ5-3	12	11	91.7
CQ6-1	13	13	100
CQ6-2	13	13	100
CQ6-3	13	13	100
CQ7-1	10	10	100
CQ7-2	10	10	100
CQ7-3	10	10	100

表 5

森實敏夫 公益財団法人日本医療機能評価機構 客員研究主任

診療ガイドライン評価

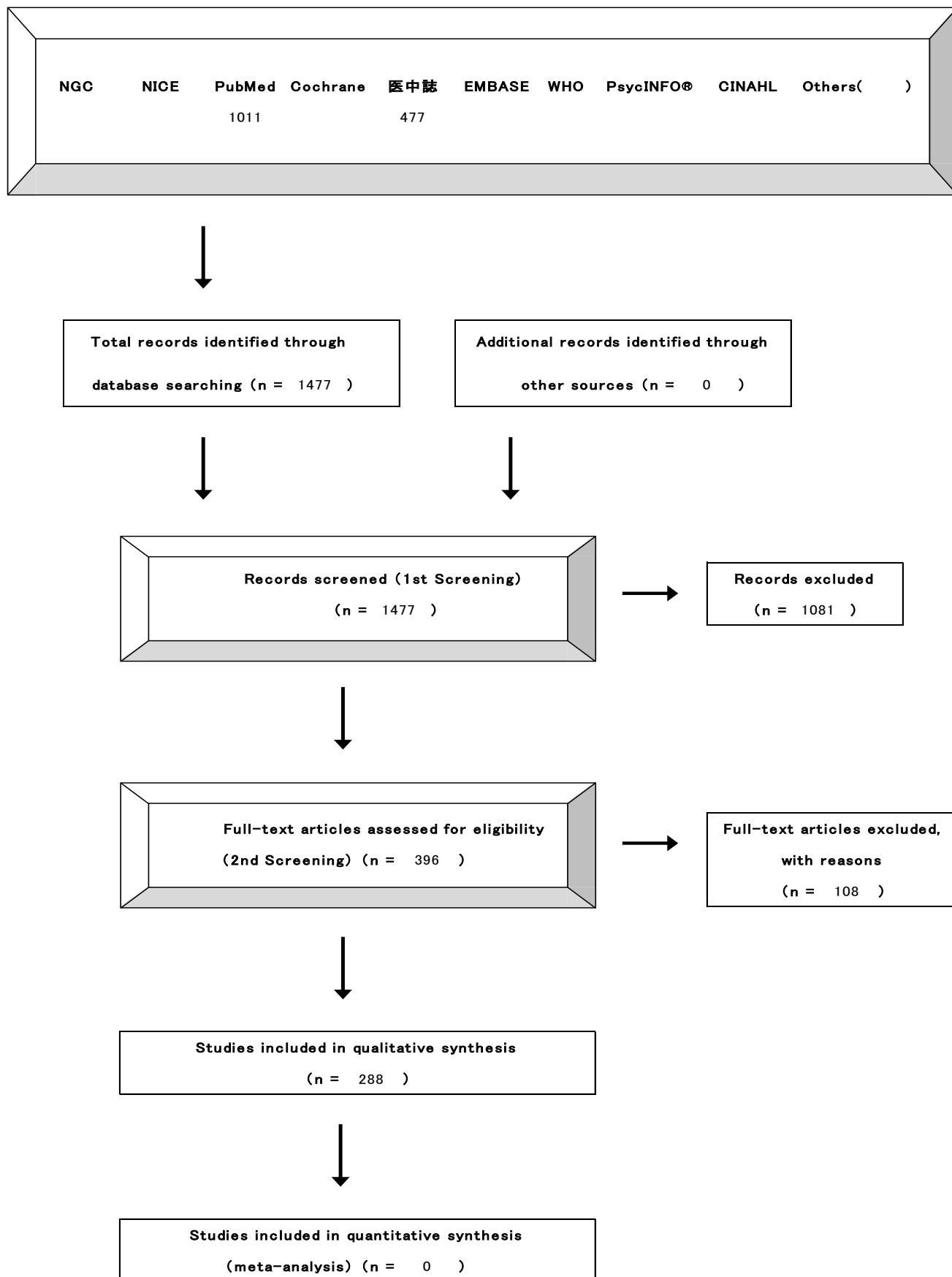
論理的にまとめられ、妥当性の高い内容である。エビデンスの乏しい領域における診療ガイドラインの現時点での到達点を示しており、実臨床における有用性が高いと考えられる。

番号	評価項目	評価結果	説明
1	対象疾患/健康課題に関わる医療全体の中で取り扱う範囲が明確（全体または一部）である	1 2 3 ④*	ヒルシュスブルグ病類縁疾患 全体の医療全体（診断・薬物療法・外科療法・他）。
2	想定されているガイドライン利用者の知識のレベルに適合した内容である。	1 2 3 ④	実際に診療にあたる疾患専門家 レベルの専門的な内容。
3	患者中心アウトカムに対する介入（診断・治療等）の効果の大きさと確実性が システマティックレビュー（定性的・定量的）に基づいて科学的に評価されている	1 2 3 ④	メタアナリシスが可能な CQ はなく、包括的に検索された各論文から CQ に関連するエビデンスを抽出し定性的にまとめ、エビデンスの強さを評価している
4	介入の利益と不利益（害、負担、費用）が適切な方法で評価されている。	1 2 3 ④	“有用であるか”、“害を及ぼすか”について定性的に評価
5	推奨の強さは複数のアウトカムの重要性、益と害の大きさと不確実性、費用対効果に基づいており、必要な場合は複数の介入の比較に基づいている	1 2 3 ④	希少疾患であるため、費用対効果解析の必要性は低いと考えられる。
6	推奨実行に関わる多職種および対象者の視点が推奨に反映されている	1 2 ③ 4	小児のケア、在宅医療の管理など多職種によるケアに関する検討は今後の課題
7	個々の推奨は クリニカルクエストに対応しており、対象者が属性も含め明確である。	1 2 3 ④	それぞれの診断、患者の属性に基づいた推奨が提示されている
8	個々の介入の記述が具体的で実行可能であるか、必要な場合は、セッティング（用いる設備、スタッフ、器具など）について記述している	1 2 3 ④	希少疾患であり、小腸移植など 高度医療が可能な施設での医療が前提と考えられる
9	診療ガイドライン作成者の COI が推奨に影響しないように管理がなされている	1 2 ③ 4	作成者には開示すべき COI はない。マネジメントについては 不明

\*スコア： 1 強くそう思わない、2 そう思わない、3 そう思う、4 強くそう思う

図 16 文献検索フローチャート(ヒルシユスプルング病類縁疾患)

【4-2 文献検索フローチャート】 PRISMA 声明を改変





## VI. 推奨

### 1. CQ1 : Isolated hypoganglionosis, MMIHS, CIIP の診断はどのようになされるか？

CQ1-1 : 腸管神経節細胞僅少症 (Isolated hypoganglionosis) の診断はどのようになされるか？				
推奨 : Isolated hypoganglionosis の確定診断には消化管 (特に小腸・S 状結腸) の全層生検を行うことを推奨する。				
推奨の強さ	① (強い) : 「実施する」または「実施しない」ことを推奨する ② (弱い) : 「実施する」または「実施しない」ことを提案する			
エビデンス	A (強)	B (中)	C (弱)	D (非常に弱い)

#### 解説

腸管神経節細胞僅少症 (Isolated hypoganglionosis ; HP) はヒルシュスプルング病類縁疾患のなかで、最も診断が困難な疾患である。その理由として、HP の基本的概念が明確でなく、また、明確な確定診断の手法が示されていないことによる。HP の診断方法として、1) 腹部単純 X 線、2) 消化管造影、3) 消化管内圧検査、4) 直腸粘膜生検、5) 消化管全層生検に関する報告がある。そのなかで、多くの論文において、消化管全層生検 (特に小腸・大腸) が HP の診断に有用だったとしている。その理由として、HP の確定診断は、筋層間神経叢 (アウエルバッハ神経叢) における神経細胞の減少を基準とする論文が多いためである。HE 染色で神経細胞の分布を確認するのが困難な場合に、組織化学染色 (AchE, NADPH, SDH, LDH, 銀染色) が診断に有用であるとの報告もある<sup>1-33)</sup>。特に、2012 年に実施されたわが国の小児外科施設を対象としたアンケート調査では、術中迅速病理検査は正診率が低く、永久標本による病理診断では正診率 94%と高率であったと報告された<sup>34)</sup>。従って、HP の診断において消化管全層生検は有用であると考えられた。また、これによる合併症などの報告はない。

HP の診断における直腸粘膜生検の有用性については、正診率が低いため最終的な診断には全層生検を推奨する論文もある<sup>18, 19, 34)</sup>。HP の粘膜下層神経叢 (マイスナー神経叢) は正常であり、AchE 染色も陰性もしくは正常であるため、ヒルシュスプルング病の除外診断には有用であるが、HP の確定診断には有用でないからである。

その他、HP の診断における腹部単純 X 線写真、消化管造影検査の有用性については、単純 X 線写真の所見としての鏡面像、腸管ガス充満像や、消化管造影検査における腸管拡張像、狭窄像、megacolon, microcolon, caliber change などの所見は、他のヒルシュスプルング病類縁疾患と類似していることから、それだけでは診断は確定できず、HP の確定診断において、画像検査は有用でないと考える。また、害である被曝が増加することになる<sup>17, 34-38)</sup>。

ヒルシュスプルング病類縁疾患で行われる消化管内圧検査の有用性については、消化管機能異常の指摘が可能ではあるものの、新生児期における検査結果が、反射陰性、反射陽性、非定型的反射など一定の結果は得られず正診率は低い。また、食道や十二指腸の内圧検査についての報告もみられるが、そのなかに不規則蠕動などがみられるものの HP に特異的な所見ではないため、診断に有用ではなく、HP の診断において消化管内圧検査は有用でないと考える<sup>18, 21, 23, 24, 34, 37-39)</sup>。

以上より、HP に行われる、腹部単純 X 線写真、注腸造影検査、直腸内圧検査はヒルシュスプルング病類縁疾患鑑別診断には有用であるときもあるが、HP の確定診断に対しては有用ではなく、被曝など、害の増加も示唆される。従って、HP の診断に対して最も有用な検査は、消化管全層生検であり、直腸粘膜生検はあくまでヒルシュスプルング病類縁疾患を疑った場合の除外診断として最初に施行してもよい検査であると考えられる。

## 引用文献

- 1) 位田 忍. 【小児科から内科へのシームレスな診療をめざして】疾患各論 消化器疾患 小腸不全（長期 TPN 患者, H 類縁疾患, CIIP など）. 診断と治療. 2013; 101(12): 1867-72.
- 2) 指山浩志, 辻仲康伸, 浜畑幸弘, 他. 結腸 Segmental Hypoganglionosis の 1 手術例. 日本大腸肛門病学会雑誌. 2013; 66(4): 263-8.
- 3) Watanabe Y, Takasu H, Sumida W. A preliminary report on the significance of excessively long segment congenital hypoganglionosis management during early infancy. J Pediatr Surg. 2011; 46(8): 1572-7.
- 4) 若月幸平, 金泉年郁, 八倉一晃, 他. 小腸に局限した hypoganglionosis の 1 例. 日本臨床外科学会雑誌. 2007; 68(4): 878-81.
- 5) Meier-Ruge WA, Bruder E. Pathology of chronic constipation in pediatric and adult coloproctology. Pathobiology. 2005; 72(1-2): 1-102.
- 6) Tomita R, Munakata K, Howard ER, et al. Histological studies on Hirschsprung's disease and its allied disorders in childhood. Hepatogastroenterology. 2004; 51(58): 1042-4.
- 7) Tomita R, Ikeda T, Fujisaki S, et al. Hirschsprung's disease and its allied disorders in adults' histological and clinical studies. Hepatogastroenterology. 2003; 50(52): 1050-3.
- 8) Kobayashi H, Li Z, Yamataka A, et al. Overexpression of neural cell adhesion molecule (NCAM) antigens on intestinal smooth muscles in hypoganglionosis: is hypoganglionosis a disorder of the neuromuscular junction? Pediatr Surg Int. 2003; 19(3): 190-3.
- 9) Kobayashi H, Yamataka A, Lane GJ, et al. Pathophysiology of hypoganglionosis. J Pediatr Gastroenterol Nutr. 2002; 34(2): 231-5.
- 10) Rolle U, Yoneda A, Solari V, et al. Abnormalities of C-Kit-positive cellular network in isolated hypoganglionosis. J Pediatr Surg. 2002; 37(5): 709-14.
- 11) Munakata K, Fukuzawa M, Nemoto N. Histologic criteria for the diagnosis of allied diseases of Hirschsprung's disease in adults. Eur J Pediatr Surg. 2002; 12(3): 186-91.
- 12) Kubota A, Yamauchi K, Yonekura T, et al. Clinicopathologic relationship of hypoganglionosis. J Pediatr Surg. 2001; 36(6): 898-900.
- 13) Nogueira A, Campos M, Soares-Oliveira M, et al. Histochemical and immunohistochemical study of the intrinsic innervation in colonic dysganglionosis. Pediatr Surg Int. 2001; 17(2-3): 144-51.
- 14) Meier-Ruge WA, Brunner LA, Engert J, et al. A correlative morphometric and clinical investigation of hypoganglionosis of the colon in children. Eur J Pediatr Surg. 1999; 9(2): 67-74.
- 15) Watanabe Y, Ito F, Ando H, et al. Morphological investigation of the enteric nervous system in Hirschsprung's disease and hypoganglionosis using whole-mount colon preparation. J Pediatr Surg. 1999; 34(3): 445-9.
- 16) 広部誠一, 林奂, 鎌形正一郎, 他. 【全結腸ならびに広域腸壁無神経節症】高度な hypoganglionosis 症例の経験 特に aganglionosis との鑑別, 関連について. 小児外科. 1998; 30(5): 527-31.
- 17) Puri P. Variant Hirschsprung's disease. J Pediatr Surg. 1997; 32(2): 149-57.
- 18) 富田涼一, 宗像敬明. 小児外科のキャリーオーバー診療 成人における Hirschsprung 病類縁疾患の病態生理. 小児外科. 1997; 29(5): 713-21.
- 19) 富田涼一, 宗像敬明, 黒須康彦. 直腸生検病理組織所見からみた成人期 Hirschsprung 病及び類似疾患の診断. 日本外科系連合学会誌. 1996; 21(6): 975-9.
- 20) Yamataka A, Fujiwara T, Nishiye H, et al. Localization of intestinal pacemaker cells and synapses in the muscle layers of a patient with colonic hypoganglionosis. J Pediatr Surg. 1996; 31(4): 584-7.

- 21) 渡辺芳夫, 原田徹. ヒルシュスプルング病類縁疾患における上部消化管内圧測定. 小児外科. 1996; 28(9): 1062-6.
- 22) 山高篤行, 藤原利男, 砂川正勝, 他. Hypoganglionosis 腸管における蠕動ペースメーカー(C-KIT 陽性)細胞の分布に関する検討. 小児外科. 1996; 28(9): 1058-61.
- 23) 豊坂昭弘, 関保二, 三浦一樹, 他. ヒルシュスプルング病類縁疾患 特に壁内神経細胞減少症 hypoganglionosis について. 小児外科. 1996; 28(9): 1037-47.
- 24) 田口智章, 水田祥代, 中尾 真, 他. ヒルシュスプルング病類縁疾患の病理像の経時的変化. 小児外科. 1996; 28(9): 1029-36.
- 25) Smith W. Intestinal neuronal density in childhood: a baseline for the objective assessment of hypo- and hyperganglionosis. *Pediatr Pathol.* 1993; 13(2): 225-37.
- 26) Yamataka A, Miyano T, Urao M, et al. Distribution of neuromuscular junctions in the bowel affected by hypoganglionosis. *J Pediatr Gastroenterol Nutr.* 1993; 16(2): 165-7.
- 27) Meier-Ruge W. Epidemiology of congenital innervation defects of the distal colon. *Virchows Arch A Pathol Anat Histopathol.* 1992; 420(2): 171-7.
- 28) Meijers JH, Molenaar JC. Congenital malformation of the enteric nervous system: history, immunohistodiagnosis and experimental approaches. *Neth J Surg.* 1991; 43(6): 230-5.
- 29) 箕輪由美, 中田幸之介. 5年間にわたり胃瘻・腸瘻を管理したヒルシュスプルング病類縁疾患の1例. 小児外科. 1990; 22(3): 280-4.
- 30) Puri P, Fujimoto T. Diagnosis of allied functional bowel disorders using monoclonal antibodies and electronmicroscopy. *J Pediatr Surg.* 1988; 23(6): 546-54.
- 31) Ariel I, Hershlag A, Lernau OZ, et al. Hypoganglionosis of the myenteric plexus with normal Meissner's plexus: a new variant of colonic ganglion cell disorders. *J Pediatr Surg.* 1985; 20(1): 90-2.
- 32) Munakata K, Okabe I, Morita K. Histologic studies of rectocolic aganglionosis and allied diseases. *J Pediatr Surg.* 1978; 13(1): 67-75.
- 33) Kadair RG, Sims JE, Critchfield CF. Zonal colonic hypoganglionosis. *JAMA.* 1977; 238(17): 1838-40.
- 34) Watanabe Y, Kanamori Y, Uchida K, et al. Isolated hypoganglionosis: results of a nationwide survey in Japan. *Pediatr Surg Int.* 2013; 29(11): 1127-30.
- 35) Zhang HY, Feng JX, Huang L, et al. Diagnosis and surgical treatment of isolated hypoganglionosis. *World J Pediatr.* 2008; 4(4): 295-300.
- 36) Hayakawa K, Hamanaka Y, Suzuki M, et al. Radiological findings in total colon aganglionosis and allied disorders. *Radiat Med.* 2003; 21(3): 128-34.
- 37) Tomita R, Ikeda T, Fujisaki S, et al. Upper gut motility of Hirschsprung's disease and its allied disorders in adults. *Hepatogastroenterology.* 2003; 50(54): 1959-62.
- 38) 宗像敬明, 岡部郁夫, 越永従道, 他. Hypoganglionosis の注腸造影診断. 日本小児放射線研究会雑誌. 1989; 5(2): 124-5.
- 39) 富田涼一, 宗像敬明, 五十嵐誠悟, 他. 消化管内圧からみた成人期ヒルシュスプルング病及び類似疾患の病態生理学的検討. 日本外科系連合学会誌. 1997; 22(5): 744-75.

CQ1-2：巨大膀胱短小結腸腸管蠕動不全症（MMIHS）の診断はどのようになされるか？				
推奨：新生児期に腹部膨満および嘔吐などの腸閉塞症状を呈し、器質的な閉塞が認められない場合には、消化管造影検査を行う。狭小結腸（microcolon）が認められ、同時に膀胱造影もしくはCT・超音波検査で巨大膀胱が確認されればMMIHSを強く疑う。他のヒルシュスプルング病類縁疾患を鑑別するための確定診断には腸管全層生検を行うことを推奨する。				
推奨の強さ	①（強い）：「実施する」または「実施しない」ことを推奨する 2（弱い）：「実施する」または「実施しない」ことを提案する			
エビデンス	A（強）	B（中）	Ⓒ（弱）	D（非常に弱い）

## 解説

巨大膀胱短小結腸腸管蠕動不全症（Megacystis-Microcolon-Intestinal Hypoperistalsis Syndrome;MMIHS）とは、新生児期から腸閉塞様症状を呈し腸管不全に至る原因不明の重篤な疾患であり、巨大膀胱、狭小結腸（microcolon）を伴う症候群である。

診断基準として

- 1) 出生直後から腹部膨満、嘔吐、腹痛などの腸閉塞症状を呈する
- 2) 巨大膀胱を呈する
- 3) 新生児期の注腸造影で狭小結腸(microcolon)を認める
- 4) 消化管を閉塞する器質的な病変を認めない
- 5) 消化管全層生検において病理学的に神経叢に異常を認めない

の5項目をすべて満たす必要がある。

腹部単純X線写真は腸閉塞症状の診断のために必須であるが、胃、小腸の拡張ガス像など新生児期より腸閉塞症状をきたす疾患にみられる所見であり、X線写真だけで診断に至ることは少ない。巨大膀胱による下腹部腫瘤陰影がみられる場合には診断に有効となることがある<sup>1, 2)</sup>。

本疾患に必須の症候であるmicrocolonの診断には注腸検査が有用である。ただし、新生児期に消化管閉塞症状とmicrocolonを呈する疾患として回腸閉鎖症やヒルシュスプルング病（全結腸無神経節症）があり、鑑別が困難な場合がある。

消化管閉塞症状に巨大膀胱が指摘されていれば、本症例を念頭におくべきである。膀胱造影は巨大膀胱の診断が可能であるが、それ以上の所見は得られないので、超音波検査やCT検査でも診断は可能である。

腹部膨満が強く、新生児期に開腹手術を行うことも多く、手術所見によって診断がなされることもしばしばみられる。その際には同じくヒルシュスプルング病類縁疾患に分類されるCIIP, Isolated hypoganglionosisとの鑑別が重要であり、同時に全層生検が必須となる。広範囲型のヒルシュスプルング病やHypoganglionosisとの鑑別は全層生検にて可能である。MMIHSでは神経節細胞に異常がないのが特徴である<sup>3, 4)</sup>。同様に神経節細胞に異常が認められないCIIPとは新生児期の巨大膀胱とmicrocolonの有無により鑑別される。可能であれば迅速病理による神経節細胞の確認を行い、さらに永久標本による組織診断を行う。直腸粘膜生検ではアセチルコリンエステラーゼ（AChE）陽性線維の増生がみられないため、ヒルシュスプルング病との鑑別は可能であるが、その他のヒルシュスプルング病類縁疾患との鑑別は困難である。

近年では拡張腸管と巨大膀胱で出生前診断されることも多い<sup>5~7)</sup>。進行する膀胱拡張、水腎水尿管症、消化管の拡張像が特徴的である。

## 引用文献

- 1) 富田涼一, 森田 建, 宗像敬明. Hirschsprung 病および Hypoganglionosis における Peptidergic Nerve

の意義について. 日本平滑筋学会雑誌. 1989; 25(4): 147-54.

2) Kupferman JC, Stewart CL, Schapfel DM, et al. Megacystis-microcolon-intestinal hypoperistalsis syndrome. *Pediatr Nephrol.* 1995; 9(5): 626-7.

3) Piotrowska AP, Rolle U, Chertin B, et al. Alterations in smooth muscle contractile and cytoskeleton proteins and interstitial cells of Cajal in megacystis microcolon intestinal hypoperistalsis syndrome. *J Pediatr Surg.* 2003; 38(5): 749-55.

4) 五味 明, 岡松孝男, 八塚正四, 他, ヒルシユスプルング病類縁疾患 MMIHS の臨床経過. *小児外科.* 1996; 28(9): 1080-5.

5) Tuzovic L, Anyane-Yeboah K, Mills A, et al. Megacystis-microcolon-intestinal hypoperistalsis syndrome: case report and review of prenatal ultrasonographic findings. *Fetal Diagn Ther.* 2014; 36(1): 74-80.

6) Dewan PA, Brown N, Murthy DP, et al. Hydrometrocolpos and segmental colonic dilatation in a girl with megacystis-microcolon-intestinal hypoperistalsis syndrome. *J Paediatr Child Health.* 1995; 31(5): 479-82.

7) 田辺政裕, 高橋英世, 大沼直躬, 他. Cisaprideによる Chronic Idiopathic Intestinal Pseudoobstruction (CIIP)の治療経験. *日本小児外科学会雑誌.* 1991; 27(1): 48-55.

CQ1-3:慢性特発性偽性腸閉塞 (CIIP) の診断はどのようになされるか?	
推奨：病悩期間，腸閉塞症状を病歴と身体所見で診断し，画像検索において腸管拡張と鏡面形成を認めるが器質的閉塞がないことを確認する。小児では他のヒルシュスプルング病類縁疾患を鑑別するための確定診断には腸管全層生検を行うことを推奨する。成人では物理的閉塞と2次性偽性腸閉塞を鑑別することが重要であり，小児と異なり全層生検は行われていない。	
推奨の強さ	① (強い)：「実施する」または「実施しない」ことを推奨する 2 (弱い)：「実施する」または「実施しない」ことを提案する
エビデンス	A (強)      B (中)      C (弱)      D (非常に弱い)

**解説**

CIIP の診断には，以下の4項目をすべて満たす必要がある。

- 1) 慢性的に腸閉塞症状を認める
- 2) 画像診断で腸管の拡張と鏡面形成を認める
- 3) 消化管内腔の閉塞がない
- 4) 他の疾患を除外する

病悩期間については，小児では2カ月以上，成人では6カ月以上を有することを聴取する。

腸管の拡張と鏡面形成は，腹部単純X線，CT，MRIなどで診断する<sup>1-4)</sup>。新生児においては，立位や側臥位での撮影が困難な場合があり，腹部単純X線による鏡面像の確認は必ずしも必要でない。

偽性腸閉塞の診断において，小児では腹部単純X線における消化管ガス分布の状態や消化管造影検査にて拡張部位，蠕動障害，物理的消化管内腔閉塞の有無を知ることができる<sup>1,4)</sup>。成人においては，腫瘍性病変，炎症，癒着などによる内腔の閉塞を除外する。

特発性であることを診断するには，他の偽性腸閉塞症を除外する必要がある。

小児においては，他の1次性偽性腸閉塞を鑑別する必要がある。先天性無神経節細胞症(ヒルシュスプルング病)は直腸粘膜生検でも診断できるが，Isolated hypoganglionosis, Immaturity of gangliaの鑑別診断には，腸管全層生検による病理学的な評価が不可欠である<sup>5,6)</sup>。

成人においては，CIIP以外の1次性偽性腸閉塞はまれであり，2次性偽性閉塞症の除外診断が主体となる。鑑別すべき2次性偽性閉塞症は表1に掲げた。

シネMRIや消化管内圧検査が，CIIPにみられる蠕動異常の診断に有用であり，成人ではこれら2つの検査法が全層生検に代わって用いられている<sup>7-11)</sup>。

**引用文献**

- 1) Byrne WJ, Cipel L, Ament ME, et al. Chronic idiopathic intestinal pseudo-obstruction syndrome. Radiologic signs in children with emphasis on differentiation from mechanical obstruction. Diagn Imaging. 1981; 50(6): 294-304.
- 2) 折田泰造, 原藤和泉, 松本三明, 他. Von Recklinghausen病に併存した慢性特発性偽性腸閉塞症の1手術例. 日本消化器外科学会雑誌. 1992; 25(5): 1334-8.
- 3) Munoz-Yague MT, Solis-Munoz P, Salces I, Ballestin C, et al. Chronic intestinal pseudo-obstruction: a diagnosis to be considered. Rev Esp Enferm Dig. 2009; 101(5): 336-42.

- 4) 益澤佳子, 岩本和也, 市田和裕, 他. 著明な鼓腸を呈した慢性特発性偽性腸閉塞症(CIIP)と考えられる 1 例. 新千里病院医学雑誌. 1996; 7(1): 72-7.
- 5) Muto M, Matsufuji H, Tomomasa T, et al. Pediatric chronic intestinal pseudo-obstruction is a rare, serious, and intractable disease: a report of a nationwide survey in Japan. *J Pediatr Surg.* 2014; 49(12): 1799-803.
- 6) Munoz-Yague MT, Solis-Munoz P, Salces I, et al. Chronic intestinal pseudo-obstruction: a diagnosis to be considered. *Rev Esp Enferm Dig.* 2009; 101(5): 336-42.
- 7) 友政 剛. 慢性特発性仮性腸閉塞症における胃十二指腸内圧測定所見 特に phase 3 について. *Journal of Smooth Muscle Research.* 1993; 29(5): 204-6.
- 8) 渡辺芳夫, 原田徹, 村橋修, 他. 小児消化管運動における新しい上部消化管内圧検査法 機能性腸閉塞症の診断, 治療における有用性について. *日本小児外科学会雑誌.* 1992; 28(6): 1115-20.
- 9) 辻景 俊. 慢性特発性腸偽閉塞症(CIIP)の成人例における消化管・尿路系異常の検討. *大阪大学医学雑誌.* 1991; 43(1~2): 31-43.
- 10) Munoz-Yague MT, Marin JC, Colina F, et al. Chronic primary intestinal pseudo-obstruction from visceral myopathy. *Rev Esp Enferm Dig.* 2006; 98(4): 292-302.
- 11) Irtan S, Bellaiche M, Brasher C, et al. Stomal prolapse in children with chronic intestinal pseudoobstruction: a frequent complication? *J Pediatr Surg.* 2010; 45(11): 2234-7.

## 2. CQ2 : Isolated hypoganglionosis, MMIHS, CIIP にどのような薬物療法が推奨できるか？

CQ2-1: Isolated hypoganglionosis に薬物療法は推奨できるか？

推奨 : Isolated hypoganglionosis に対して、現時点で推奨できる薬物療法はない。

エビデンス	A (強)	B (中)	C (弱)	D (非常に弱い)
-------	-------	-------	-------	-----------

### 解説

Isolated hypoganglionosis に対する薬物療法については、さまざまな施設において、消化管機能改善薬、プロバイオティクス、漢方薬（大建中湯）や、状況により抗生剤、浣腸、下剤、止痢剤なども使用されているが、エビデンスとなるランダム化比較試験（randomized controlled trial ; RCT）や症例集積の報告はない。症例報告ではプロバイオティクスについて<sup>1)</sup>と、抗コリン製剤やプロスタグランジン製剤の使用について<sup>2)</sup>の報告が各1編あるのみである。

臨床でよく使用されている漢方薬（大建中湯）の効果についてのエビデンスとなる報告はなく、その有効性は不明である。プロバイオティクスについては、その投与により経腸栄養の摂取量が増加し、腸炎の発生頻度が減少したとする症例報告<sup>1)</sup>が1編あるが、その他にはエビデンスとなるものがない。また、抗コリン剤やプロスタグランジン製剤の投与については、消化管運動の改善に効果はなかったとの症例報告<sup>2)</sup>が1編あるだけであり、これも有効性は不明である。ただし、いずれの薬剤においても、使用に関する有害事象の報告もない。

上記のような理由より、Hypoganglionosis の消化管機能障害やそれに伴う症状に対し、有効な効果をもつ薬物は、エビデンスに基づいた場合、現時点では推奨できるものはない。

### 引用文献

1) 清原由起, 中長摩利子, 高橋琢也, 他. Hirschsprung 病類縁疾患に対するシンバイオティクスの有用性. 静脈経腸栄養. 2010; 25(4): 935-9.

2) 名越 廉, 鬼本博文, 長田郁夫, 他. 先天性中枢性低換気症候群(Ondine's curse)を合併した慢性偽性腸閉塞の一例. 埼玉小児医療センター医学誌. 1991; 8(1): 51-7.



CQ2-2：巨大膀胱短小結腸腸管蠕動不全症（MMIHS）に薬物療法は推奨できるか？

推奨：MMIHS に対する薬物療法として、漢方薬（大建中湯）やプロバイオティクスの有用性が報告されているが、現時点では十分な推奨できるエビデンスはない。

エビデンス	A (強)	B (中)	C (弱)	Ⓓ (非常に弱い)
-------	-------	-------	-------	-----------

解説

MMIHS に対する薬物療法として、消化管機能改善薬（Cisapride, Metoclopramide など）、プロバイオティクス、漢方薬（大建中湯）、抗生剤（エリスロマイシンなど）、浣腸、下剤、止痢剤などが使用されることがある。しかしながら、これらについてのエビデンスとなる RCT や症例集積報告はなく、症例報告が散見されるのみである。

消化管機能改善薬として、Cisapride（現在は市販されていない）、Metoclopramide が使用されることがあり、6 編<sup>1-6)</sup>の有効性を検討した症例報告がある。そのすべての報告において消化管運動障害の改善に有効性はないとの結果であった。現在、国内では Cisapride に代わるものとして、セロトニン受容体作動薬の Mosapride が市販されているが、現時点ではその効果に関する報告はない。

漢方薬（大建中湯）については、4 編<sup>7-10)</sup>の症例報告でその有効性が示されている。その効果としては、消化管運動の改善、腸管内容物の通過時間の改善<sup>7)</sup>、経腸栄養の摂取量増加<sup>8)</sup>、腸閉塞症状の改善<sup>9, 10)</sup>が挙げられている。プロバイオティクスについては、1 編<sup>11)</sup>の症例報告があるのみで、その報告では、腸炎の予防目的に下部空腸瘻よりプロバイオティクスを投与し、腸炎の発生がなかったというものであった。抗生剤については、3 編<sup>5, 6, 10)</sup>の症例報告があり、エリスロマイシンの効果を検討したものであったが、効果はないという結果であった。

他の薬剤として、パントテン酸、プロスタグランジンの投与<sup>12)</sup>や、交感神経遮断薬<sup>13)</sup>を投与した症例報告があるが、いずれも消化管運動改善には効果はなかった。

これらのことより、推奨できる薬剤療法はないが、漢方薬（大建中湯）、プロバイオティクスの投与は、有効性を示す症例報告が散見されていることから、試してもよい薬剤療法と考えられる。なお、すべての薬剤の使用に関して、有害事象が生じたという報告はない。

引用文献

- 1) Al-Alaiyan S, Nazer H. Megacystis-microcolon-intestinal hypoperistalsis syndrome. Ann Saudi Med. 1996; 16(3): 353-5.
- 2) Couper RT, Byard RW, Cutz E, et al. Cardiac rhabdomyomata and megacystis-microcolon-intestinal hypoperistalsis syndrome. J Med Genet. 1991; 28(4): 274-6.
- 3) Goldberg M, Pruchniewski D, Beale PG, et al. Megacystis - microcolon-intestinal hypoperistalsis syndrome. Pediatr Surg Int. 1996; 11(4): 246-7.
- 4) Al Harbi A, Tawil K, Crankson SJ. Megacystis-microcolon-intestinal hypoperistalsis syndrome associated with megaesophagus. Pediatr Surg Int. 1999; 15(3-4): 272-4.
- 5) White SM, Chamberlain P, Hitchcock R, et al. Megacystis-microcolon-intestinal hypoperistalsis syndrome: the difficulties with antenatal diagnosis. Case report and review of the literature. Prenat Diagn. 2000; 20(9): 697-700.
- 6) Manop J, Chamnanvanakij S, Wattanasarn C. Megacystis microcolon intestinal hypoperistalsis syndrome (MMIHS): a case report in Thailand. J Med Assoc Thai. 2004; 87(11): 1385-8.

- 7) 久保雅子, 矢内俊裕. 種々のイレウスに対する大建中湯の使用経験. *Progress in Medicine*. 1997; 17(9): 2547-9.
- 8) 垣田博樹, 伊藤孝一, 小出若登, 他. 大建中湯が有効であった Megacystis Microcolon Intestinal Hypoperistalsis Syndrome の 1 例. *日本周産期・新生児医学会雑誌*. 2004; 40(4): 863-7.
- 9) 岩下公江, 佐竹正栄, 久保雅子. ヒルシュスプルング病類縁疾患の乳児期管理の問題点について. *山梨県立中央病院年報*. 2000; 27: 19-22.
- 10) Hirakawa H, Ueno S, Matuda H, et al. Effect of the herbal medicine dai-kenchu-to on gastrointestinal motility in patients with megacystis-microcolon-intestinal hypoperistalsis syndrome (MMIHS) and chronic idiopathic intestinal pseudo-obstruction (CIIP): report of two cases. *Tokai J Exp Clin Med*. 2009; 34(1): 28-33.
- 11) 清水裕史, 伊勢一哉, 山下方俊, 他. 外科治療が奏功した megacystis microcolon intestinal hypoperistalsis syndrome の 1 例. *日本小児外科学会雑誌*. 2013; 49(6): 1117-21.
- 12) 鹿野高明, 立野佳子, 穴倉迪弥, 他. Megacystis-Microcolon-Intestinal Hypoperistalsis Syndrome (MMIHS) の 1 例. *臨床小児医学*. 1994; 42(4): 199-203.
- 13) Berdon WE, Baker DH, Blanc WA, et al. Megacystis-microcolon-intestinal hypoperistalsis syndrome: a new cause of intestinal obstruction in the newborn. Report of radiologic findings in five newborn girls. *AJR Am J Roentgenol*. 1976; 126(5): 957-64.

CCQ2-3:慢性特発性偽性腸閉塞 (CIIP) に薬物療法は推奨できるか？

推奨：CIIP の薬物療法として、Prucalopride や Cisapride、漢方薬（大建中湯）、プロバイオティクス、抗生剤（エリスロマイシン）が使用されることがあり、消化管運動機能障害や腹部症状に対する有用性が散見されるが、現時点ではその効果についての十分なエビデンスは乏しい。

エビデンス	A (強)	B (中)	C (弱)	D (非常に弱い)
-------	-------	-------	-------	-----------

解説

CIIP に対する薬物療法として、消化管機能改善薬 (Prucalopride, Cisapride など)、漢方薬 (大建中湯)、プロバイオティクス、抗菌剤 (エリスロマイシン, ポリミキシン B など)、浣腸, 下剤, 止痢剤などが使用されることがある。しかしながら、これらについてのエビデンスとなる RCT や症例集積報告はほとんどなく、報告の多くは症例報告である。

消化管機能改善薬として、Prucalopride, Cisapride (現在は市販されていない) が使用され、その結果が報告されている。Prucalopride は 5-HT<sub>4</sub> 受容体作動薬であり、国内では未承認薬である。この薬剤については 1 編の症例集積報告<sup>1)</sup>があり、7 例で同剤による有用性検討のプロトコールが行われ、4 例でプロトコールが終了し、3 例で症状の改善が認められている。なお、この報告では 3 例はプロトコールからの離脱となっているが、全例有害事象の報告はない。一方、Cisapride は 1 編の横断研究<sup>2)</sup>があり、同剤投与による腸閉塞症状の改善が示されている。さらに、6 編の症例報告でも、同剤投与による経腸栄養剤摂取量の増加<sup>3, 4)</sup>、腸内容の通過時間の短縮<sup>5)</sup>、腸閉塞症状の改善に有効<sup>6~8)</sup>などの有用性が認められている。しかし、一方で、有効性を認めなかったとする症例報告も 3 編<sup>9~11)</sup>あり、症例の個々の病態により有用性は異なるように思われる。現在、国内では Cisapride に代わるものとして、セロトニン受容体作動薬の Mosapride が市販されているが、CIIP についても、現時点ではその効果に関する報告はない。

漢方薬 (大建中湯) の有用性については、2 編<sup>12, 13)</sup>の症例報告で消化管運動や腸閉塞症状の改善などの有用性が示されている。一方、1 編の症例報告<sup>14)</sup>では、効果がなかったと報告されており、有用性に関するエビデンスは乏しい。なお、使用に関しての有害事象は報告されていない。

プロバイオティクスについては、2 編<sup>15, 16)</sup>の症例報告がある。経腸栄養摂取量の増加や腸炎の発生頻度の減少があったとの報告であった。有効性がなかったとの報告はないが、これらも有効性を示すエビデンスとしては十分でない。なお、プロバイオティクスについても、使用に関する有害事象の報告はなかった。

抗生剤については、エリスロマイシンが有効であったとする症例報告が 4 編<sup>14, 17~19)</sup>あった。腸管運動促進効果を期待してのエリスロマイシン投与であるが、経腸栄養摂取量の増加、腸閉塞症状の改善に有効であったとするものが多い。効果がなかったとする報告はなく、有害事象の報告もない。一方、腸管細菌叢のコントロール目的にて使用されるメトロニダゾールやポリミキシン B が使用されるが、そのなかで報告があるのはポリミキシン B についてである。ポリミキシン B 投与による症状の改善を認めたとする症例報告が 1 編<sup>20)</sup>、効果がなかったとする症例報告が 2 編<sup>21, 22)</sup>であり、有害事象の報告はない。エリスロマイシンについては有効性がある可能性はあるが、エビデンスとしては乏しく、またポリミキシン B についてはその効果は不明と考えられる。

他の薬剤として、下剤使用が有効であったとする症例報告が 1 編<sup>7)</sup>ある。また、コリン作動薬使用が腸閉塞症状の改善を認めたとする症例報告が 1 編<sup>8)</sup>あるが、同剤が有効でなかったとする症例報告はそれより多く 4 編<sup>10, 21~23)</sup>あり、有効性は不明である。プロスタグランジンについても使用されることがあるが、腸閉塞症状の改善を認めたとの症例報告が 2 編<sup>20, 22)</sup>ある一方、無効であったという報告も 3 編<sup>3, 20, 24)</sup>あり、この薬剤も症状改善への効果は不明である。また、弱オピオイドである Buprenorphine が腹痛の軽減に有効であったとする症例集積報告<sup>25)</sup>がある。エビデンスとしては十分でないが、腹痛などの症状緩和には有効かもしれない。

これらのことより、推奨できる薬剤療法はないが、現在使用できるプロバイオティクスやエリスロマイシンの投与は、有効性を示す症例報告が散見されていることから、試してもよい薬剤療法と考えられる。

#### 引用文献

- 1) Munoz-Yague MT, Solis-Munoz P, Salces I, et al. Chronic intestinal pseudo-obstruction: a diagnosis to be considered. *Rev Esp Enferm Dig.* 2009; 101(5): 336-42.
- 2) 田辺政裕, 高橋英世, 大沼直躬, 他. CisaprideによるChronic Idiopathic Intestinal Pseudoobstruction (CIIP)の治療経験. *日本小児外科学会雑誌.* 1991; 27(1): 48-55.
- 3) 山本光勝, 有沢健司, 公文佳子, 他. 慢性特発性偽性腸閉塞症の1例. *兵庫県医師会医学雑誌.* 1994; 37(2): 68-71.
- 4) 堀内格, 伊藤寛, 山下年成, 他. 新生児期に発症した慢性特発性仮性腸閉塞症(CIIPS)の1例. *日本小児外科学会雑誌.* 1991; 27(1):48-55.
- 5) 田中昌宏, 松橋信行, 荒井博義, 他. 慢性特発性偽性腸閉塞症の1例と本邦における報告例. *治療学.* 1987; 18(4): 537-40.
- 6) 富塚浩, 瀬戸口靖弘, 小倉順子, 他. 慢性特発性偽性腸閉塞症の1例とその内科的治療法について. *新薬と臨牀.* 1989; 38(2): 158-65.
- 7) 宮内邦浩, 大島行彦, 清水正夫, 他. 慢性特発性偽性腸閉塞症の1症例と本邦報告例の検討. *日本消化器病学会雑誌.* 1991; 88(6): 1359-63.
- 8) Ament ME, Vargas J. Diagnosis and management of chronic intestinal pseudo-obstruction syndromes in infancy and childhood. *Arq Gastroenterol.* 1988; 25(3): 157-65.
- 9) 水田隆三, 崔鳳春, 泉均. Chronic idiopathic intestinal pseudo-obstruction syndrome (CIIPS)の1剖検例. *小児科臨床.* 1983; 36(1): 135-42.
- 10) 矢羽野壮光, 古屋清一, 門脇弘子. CIIPの8歳女児 臨床経過および長期TPNの問題点. *小児外科.* 1983; 15(9): 1129-33.
- 11) 小沢正幸, 山田亮二, 大浜用克. Chronic Idiopathic Intestinal Pseudo-obstruction Syndrome (CIIPS)の2例. *小児外科.* 1983; 15(9): 1139-46.
- 12) 久保雅子, 矢内俊裕. 種々のイレウスに対する大建中湯の使用経験. *Progress in Medicine.* 1997; 17(9): 2547-9.
- 13) 窪田昭男, 川原央好, 長谷川利路, 他. 慢性便秘症の外科的治療. *小児外科.* 2008; 40(2): 226-34.
- 14) Hirakawa H, Ueno S, Matuda H, et al. Effect of the herbal medicine dai-kenchu-to on gastrointestinal motility in patients with megacystis-microcolon-intestinal hypoperistalsis syndrome (MMIHS) and chronic idiopathic intestinal pseudo-obstruction (CIIP): report of two cases. *Tokai J Exp Clin Med.* 2009; 34(1): 28-33.
- 15) 清原由起, 中長摩利子, 高橋琢也, 他. Hirschsprung 病類縁疾患に対するシンバイオティクスの有用性. *静脈経腸栄養.* 2010; 25(4): 935-9.
- 16) 大西 聡, 和田 浩, 玉井 普, 他. CIPSにより体重増加不良, 腸管感染症の治療に苦慮した1例. *近畿新生児研究会会誌.* 2005; 14:24-8.
- 17) 益澤佳子, 岩本和也, 市田和裕, 他. 著明な鼓腸を呈した慢性特発性偽性腸閉塞症(CIIP)と考えられる1例. *新千里病院医学雑誌.* 1996; 7(1): 72-7.
- 18) 岩下公江, 佐竹正栄, 久保雅子. ヒルシュスプルング病類縁疾患の乳児期管理の問題点について. *山梨県立中央病院年報.* 2000; 27: 19-22.

- 19) Dalgic B, Sari S, Dogan I, et al. Chronic intestinal pseudoobstruction: report of four pediatric patients. Turk J Gastroenterol. 2005; 16(2): 93-7.
- 20) 吉田隆亮, 村井幸一, 杉本精一郎. 慢性特発性偽性腸閉塞症と考えられる 2 例. 臨床放射線. 1997; 31(2): 335-8.
- 21) 伊佐勉, 武藤良弘, 外間 章. 高気圧酸素療法にて臨床症状の改善をみた慢性特発性偽性腸閉塞症(CIIP)の一例. 臨床と研究. 1989; 66(7): 2197-200.
- 22) 道浦 準, 勝見正治, 河野暢之, 他. 僧帽弁逸脱症候群を伴った慢性特発性偽性腸閉塞症の 1 例. 日本消化器外科学会雑誌. 1988; 21(4): 1134-7.
- 23) 野沢博正, 堀隆, 久保幸一郎. 慢性便秘を呈した年長児 CIIP の 1 例 診断の問題点. 小児外科. 1983; 15(9): 1135-8.
- 24) 田中孝幸, 大谷恭一, 安東吾郎, 他. 慢性特発性偽性腸閉塞症の 1 例. 鳥取医学雑誌. 1989; 17(1): 54-9.
- 25) Munoz-Yague MT, Marin JC, Colina F et al. Chronic primary intestinal pseudo-obstruction from visceral myopathy. Rev Esp Enferm Dig. 2006; 98(4): 292-302.

### 3. CQ3 : Isolated hypoganglionosis, MMIHS, CIIP に消化管減圧療法は推奨できるか？

CQ3-1 : Isolated hypoganglionosis に消化管減圧治療は推奨できるか？	
推奨 : Isolated hypoganglionosis の消化管減圧治療法には上位空腸瘻を造設することを提案する。回腸瘻は症例によって有効な場合があるが、その他の腸瘻の有効性は明らかではない。	
推奨の強さ	1 (強い) : 「実施する」または「実施しない」ことを推奨する ② (弱い) : 「実施する」または「実施しない」ことを提案する
エビデンス	A (強)      B (中)      C (弱)      D (非常に弱い)

#### 解説

Isolated hypoganglionosis は、腸管内容のうっ滞による腸炎の発症や引き続く敗血症、腹痛のために長期間の絶食と中心静脈栄養管理を必要とする疾患群である。有効な消化管減圧治療法により経腸栄養摂取が可能となり、成長や長期の生存が期待できる。腸瘻造設部位に関しては症例集積研究と症例報告がある。

消化管減圧治療法では、胃瘻造設は高位空腸瘻との併用の減圧で経腸栄養が可能となった例<sup>1)</sup>のみで、洗腸は経験的に病状増悪時に行われている。腸瘻は造設位置により予後が異なり、有効に活用すると経腸栄養を可能にできるものも多い。高位空腸瘻は、通常の高位空腸瘻や回腸瘻よりも、X線像や生存率<sup>2)</sup>、腸閉塞の発生率<sup>3)</sup>で有意差をもって有効であり、良好な結果を示す<sup>4, 5)</sup>。回腸瘻の有効性は不明確な点があり、機能せずに回腸切除となる例<sup>6)</sup>、上位に腸瘻の再造設を要する例<sup>3)</sup>、腸閉塞が改善した例<sup>4)</sup>が存在する。結腸瘻が有効とする報告はなく、追加の腸瘻が必要となる<sup>3, 7)</sup>。

#### 引用文献

- 1) 箕輪由美, 中田幸之介. 5年間にわたり胃瘻・腸瘻を管理したヒルシュスプルング病類縁疾患の1例. 小児外科. 1990; 22(3) : 280-4.
- 2) Watanabe Y, Sumida W, Takasu H, et al. Early jejunostomy creation in cases of isolated hypoganglionosis: verification of our own experience based on a national survey. Surg Today. 2015; 45(12) : 1509-12.
- 3) Watanabe Y, Kanamori Y, Uchida K, et al. Isolated hypoganglionosis: results of a nationwide survey in Japan. Pediatr Surg Int. 2013; 29(11) : 1127-30.
- 4) 西島栄治, 大野耕一, 義岡孝子, 他. 6歳女児のHypoganglionosis例, 回腸瘻閉鎖は可能か? 人工弁を用いた残存腸管の蠕動と排便の評価. 最新医学. 1991; 46(12) : 2514-5.
- 5) 箕輪由美, 中田幸之介. 5年間にわたり胃瘻・腸瘻を管理したヒルシュスプルング病類縁疾患の1例. 小児外科. 1990; 22(3) : 280-4.
- 6) 三浦博光, 大井龍司, 曾木尚文. ヒルシュスプルング病類縁疾患, 特にHypoganglionosisのAuerbach神経叢の三次元構造. 小児外科. 1996; 28(9) : 1048-52.
- 7) 渡辺芳夫, 原田 徹. ヒルシュスプルング病類縁疾患における上部消化管内圧測定. 小児外科. 1996; 28(9) : 1062-6.

CQ3-2：巨大膀胱短小結腸腸管蠕動不全症（MMIHS）に消化管減圧療法は有用か？

推奨：MMIHS の消化管減圧療法では、推奨できるエビデンスはない。

エビデンス

A（強）

B（中）

C（弱）

Ⓓ（非常に弱い）

## 解説

MMIHS は、腸管蠕動障害により腸炎の発症や引き続く敗血症、腹痛のために長期間の絶食と中心静脈栄養管理を必要とする重篤な疾患である。

MMIHS の消化管減圧療法では、チューブ減圧による症状の改善がなく<sup>1)</sup>、胃瘻も Isolated hypoganglionosis と異なり、腸瘻を同時に造設しても機能せず、経腸栄養に至らなかったとの報告がある<sup>2)</sup>。洗腸では経肛門的洗腸の後に Malone 手術により順向性の洗腸への切り替えで在宅が可能となった例<sup>3)</sup>がある。腸瘻は、造設部位に関係なく、一時的<sup>4)</sup>あるいは部分的な<sup>5)</sup>症状の緩和で、予後の改善に寄与していない<sup>6)</sup>。結腸瘻は無効である<sup>4)</sup>。減圧療法に伴う副作用・有害事象に関する報告はない。

## 引用文献

- 1) Al Harbi A, Tawil K, Crankson SJ: Megacystis-microcolon-intestinal hypoperistalsis syndrome associated with megaesophagus. *Pediatr Surg Int*, 15(3-4): 272-4, 1999.
- 2) Berdon WE, Baker DH, Blanc WA, et al. Megacystis-microcolon-intestinal hypoperistalsis syndrome: a new cause of intestinal obstruction in the newborn. Report of radiologic findings in five newborn girls. *AJR Am J Roentgenol*, 126(5): 957-64, 1976.
- 3) 清水裕史, 伊勢一哉, 山下方俊, 他. 外科治療が奏功した megacystis microcolon intestinal hypoperistalsis syndrome の 1 例. *日本小児外科学会雑誌*. 49(6) : 1117-1121, 2013
- 4) Goldberg M, Pruchniewski D, Beale PG, et al. Megacystis - microcolon - intestinal hypoperistalsis syndrome. *Pediatr Surg Int*, 11(4): 246-7, 1996.
- 5) Hirakawa H, Ueno S, Matuda H, et al. Effect of the herbal medicine dai-kenchu-to on gastrointestinal motility in patients with megacystis-microcolon-intestinal hypoperistalsis syndrome (MMIHS) and chronic idiopathic intestinal pseudo-obstruction (CIIP): report of two cases. *Tokai J Exp Clin Med*, 34(1): 28-33, 2009.
- 6) Manop J, Chamnanvanakij S, Wattanasarn: Megacystis microcolon intestinal hypoperistalsis syndrome (MMIHS): a case report in Thailand. *J Med Assoc Thai*, 87(11): 1385-8, 2004.

CQ3-3:慢性特発性偽性腸閉塞(CIIP)に消化管減圧療法は有用か?			
推奨: CIIP の消化管減圧療法は, チューブによる間欠的な減圧が有効な例や腸瘻が有効な例があり, 症例ごとに検討されることが提案される。			
推奨の強さ	1 (強い): 「実施する」または「実施しない」ことを推奨する ② (弱い): 「実施する」または「実施しない」ことを提案する		
エビデンス	A (強)	B (中)	C (弱)      ④ (非常に弱い)

## 解説

CIIP は腸管内容のうっ滞による腸炎の発症や引き続く敗血症, 腹痛のために繰り返し長期間にわたって絶食と中心静脈栄養管理を必要とする疾患である。有効な消化管減圧療法により経腸栄養摂取が可能となり, 成長や長期の生存が期待できる。一方で, どのような消化管減圧療法が有効となるかは, 症例ごとに異なっている。

CIIP の消化管減圧療法として, チューブ減圧は有用であったとする報告と, なかったとする報告に分かれる。経鼻胃管で腸閉塞症状が寛解し, 経腸栄養が可能となったが, 腸閉塞症状の再燃を繰り返す例<sup>1)</sup>が報告されている。イレウス管では, 腹部膨満や腹痛などの自覚症状の著明な改善がみられる例<sup>2)</sup>や, 効果がみられず<sup>3)</sup>, 拡張腸管の改善がない例<sup>4)</sup>が存在する。また, 腸瘻によって腸洗浄や持続減圧ができて経口摂取が可能となった例<sup>5)</sup>, 高位空腸瘻で腸閉塞症状が一時的に改善し, 少量の経口摂取が可能となった例<sup>6)</sup>, 回腸瘻が有効であった例<sup>4, 6)</sup>が存在する。一方で, 全く効果がないとの報告<sup>7)</sup>もみられる。結腸瘻に有効例はなく, 回腸瘻と同時に造設しても腸閉塞症状の改善がみられなかったと報告されている<sup>6)</sup>。減圧療法に伴う副作用・有害事象に関する報告はない。

## 引用文献

- 1) 橋真理, 中沢慶彦, 坂本芳也, 他. 慢性特発性偽性腸閉塞症の1症例 続発症と長期管理上の問題点. 消化器科. 1987; 6(4): 421-8.
- 2) 田中昌宏, 松橋信行, 荒井博義, 他. 慢性特発性偽性腸閉塞症の1例と本邦における報告例. 治療学. 1987; 18(4): 537-40.
- 3) 道浦準, 勝見正治, 河野暢之, 他. 僧帽弁逸脱症候群を伴った慢性特発性偽性腸閉塞症の1例. 日本消化器外科学会雑誌. 1988; 21(4): 1134-7.
- 4) 松浦篤志, 菊池友允, 大島 哲, 他. 横行結腸軸捻転を合併した慢性特発性偽性腸閉塞症の1例. 日本腹部救急医学会雑誌. 1996; 16(7): 1321-4.
- 5) 西島栄治, 安福正男, 東本恭幸, 他. 慢性特発性仮性腸閉塞症(CIIPS)の治療経験 乳児期発症8例の栄養管理中の合併症と問題点. JJPEN: The Japanese Journal of Parenteral and Enteral Nutrition. 1992; 14(10): 1395-401.
- 6) 窪田昭男, 奥山宏臣, 高橋剛, 他. 【小児の腸軸捻転症の病態と治療】 腸回転異常症によって発症したCIIPSの1例 CIIPSおよびMMIHSの異同に関する考察を加えて. 小児外科. 2005; 37(7): 824-31.
- 7) Hirakawa H, Ueno S, Matuda H, et al. Effect of the herbal medicine dai-kenchu-to on gastrointestinal motility in patients with megacystis-microcolon-intestinal hypoperistalsis syndrome (MMIHS) and chronic idiopathic intestinal pseudo-obstruction (CIIP): report of two cases. Tokai J Exp Clin Med. 2009; 34(1): 28-33.



#### 4. CQ4 : Isolated hypoganglionosis, MMIHS, CIIP に栄養療法は推奨できるか？

CQ4-1: Isolated hypoganglionosis の栄養療法として、経腸栄養や経静脈栄養は有用か？	
推奨：Isolated hypoganglionosis の栄養療法として、経腸栄養および経静脈栄養療法を実施することを推奨する	
推奨の強さ	① (強い) : 「実施する」または「実施しない」ことを推奨する ② (弱い) : 「実施する」または「実施しない」ことを提案する
エビデンス	A (強)      B (中)      C (弱)      D (非常に弱い)

#### 解説

Isolated hypoganglionosis に対する栄養療法を論じた論文は非常に少なく症例報告が散見されるのみであり、エビデンスレベルは非常に弱い。しかし、新生児期に発症する本症では、臨床的にほとんどの症例で早期から経静脈栄養療法が施行されており、かつストーマ造設後病態が安定した時点で経腸栄養療法が併用されているのが現状で、栄養療法としての経静脈栄養や経腸栄養を実施することを推奨することが妥当であると判断される。

経静脈栄養に関しては、肝機能障害を予防するために間欠的中心静脈栄養を施行して有用であったとする報告<sup>1)</sup>と、皮下埋め込み型カテーテルを使用した在宅中心静脈栄養法が有用であったとする報告<sup>2)</sup>がある。中心静脈栄養法は本症にとっては必須の長期にわたる栄養療法と考えられるので、その合併症は十分に熟知して施行されるべきである。また長期間の治療法となるために、カフ付きのカテーテルや皮下埋め込み型のカテーテルなどを使用して感染予防に努め、在宅中心静脈栄養法を施行することも考慮する必要がある。

経腸栄養に関しては、論文報告はこれまでになく臨床現場での工夫に依存しているのが現状である。しかし多くの症例で小腸瘻が造設される現状では、何らかの経腸栄養法が必須と考えられる。経腸栄養剤として、母乳、調整ミルク、半消化態栄養剤、消化態栄養剤、成分栄養剤などが適宜使用されているが、どのような栄養療法が最も優れているかは今後の検討課題である。またこの課題は、本症に対する手術治療や薬物治療との併用のうえに検討するべきであることも付記する。

#### 引用文献

- 1) 山内健, 水田祥代, 坂口点, 他. 経静脈栄養による高度の肝機能障害が正常化した一例の検討. 日本静脈・経腸栄養研究会誌. 1993; 8: 72-5.
- 2) 飯田則利, 荻田桂子, 甲斐裕樹. 短腸症候群に治する在宅静脈栄養. 小児外科. 2006; 38(9): 1061-7.

CQ4-2：巨大膀胱短小結腸腸管蠕動不全症（MMIHS）の栄養療法として、経腸栄養管理および静脈栄養は有用か？	
推奨：MMIHS の栄養療法として、経腸栄養療法および静脈栄養療法を実施することを推奨する	
推奨の強さ	①（強い）：「実施する」または「実施しない」ことを推奨する ②（弱い）：「実施する」または「実施しない」ことを提案する
エビデンス	A（強）      B（中）      C（弱）      ④（非常に弱い）

## 解説

本疾患はいまだに生命予後不良の疾患で、新生児期に発症する原因不明の消化管蠕動不全症である。わが国における全国調査でも、19例の確定診断症例のうち4例が完全静脈栄養、12例が経静脈栄養と経腸栄養の併用が必要であった。また現在生存中の9例においても7例が経静脈栄養を必要としていた。このような調査結果と、臨床的に経腸栄養療法および静脈栄養療法を施行しなければ患児の救命は困難であることから、エビデンスレベルは低いものの、本症に対する経静脈栄養と経腸栄養は実施することを推奨することが妥当と判断した。

静脈栄養に関しては、有用であるとする報告が3論文あり、夜間 cyclic TPN による成長ホルモン分泌促進効果<sup>1)</sup>、短期間における有用性の報告<sup>2)</sup>、cyclic TPN による長期生存例の報告<sup>3)</sup>がある。その一方で、長期中心静脈栄養による繰り返すカテーテル関連血流感染症<sup>4-7)</sup>や胆汁うっ滞性肝機能障害<sup>6, 8-10)</sup>、門脈圧亢進症状の出現<sup>11)</sup>、銅欠乏症<sup>12)</sup>などの有害事象の報告があり、経静脈栄養を施行する際にはそれらの有害事象の出現を熟知して適切な予防策や治療を考慮する必要がある。

経腸栄養に関しては、有用であるとする報告がある<sup>13)</sup>。また経静脈栄養との併用が有効であるとする報告もみられた<sup>14, 15)</sup>。しかしいずれも症例報告であり報告数と合わせてエビデンスは弱い。本疾患に対する経腸栄養療法はどのような方法が有効であるか、どのような経腸栄養剤が適当であるかなど、今後解決すべき問題が残されている。

## 引用文献

- 1) Yokoyama S, Hirakawa H, Soeda J, et al. Twenty-four-hour profile of growth hormone in cyclic nocturnal total parenteral nutrition. *Pediatrics*. 1997; 100(6): 973-6.
- 2) 鹿野高明, 立野佳子, 穴倉迪弥, 他. Megacystis-Microcolon-Intestinal Hypoperistalsis Syndrome (MMIHS) の1例. *臨床小児医学*. 1994; 42(4): 199-203.
- 3) Yokoyama S, Fujimoto T, Tokuda Y, Mitomi T: Successful nutrition management of megacystis-microcolon-intestinal hypoperistalsis syndrome—a case report. *Nutrition*. 1989; 5(6): 423-6.
- 4) Nazer H, Rejjal A, Abu-Osba Y, et al. Megacystis-microcolon-intestinal hypoperistalsis syndrome. *Saudi J Gastroenterol*. 1995; 1(3): 180-3.
- 5) Goldberg M, Pruchniewski D, Beale PG, et al. Megacystis - microcolon - intestinal hypoperistalsis syndrome. *Pediatr Surg Int*. 1996; 11(4): 246-7.
- 6) 新開真人. 小腸機能不全患児に対する新たな治療 肝障害を伴った小腸機能不全患児に対するω3系脂肪製剤の効果. *こども医療センター医学誌*. 2011; 40(4): 316-8.
- 7) 甲斐田章子, 溝手博義, 田中芳明, 他. MMIHS 患児の長期 TPN 管理におけるプロビオティックカテーテルの有

効性. 日本外科感染症研究. 2003; 15: 119-22.

8) Lee NC, Tiu CM, Soong WJ, et al. Megacystis-microcolon-intestinal hypoperistalsis syndrome: report of one case. *Acta Paediatr Taiwan*. 2003; 44(4): 238-41.

9) Masetti M, Rodriguez MM, Thompson JF, et al. Multivisceral transplantation for megacystis microcolon intestinal hypoperistalsis syndrome. *Transplantation*. 1999; 68(2): 228-32.

10) 飯干泰彦, 岡田正. ヒルシユスプルング病類縁疾患長期生存例の肝機能障害. *小児外科*. 1996; 28(9): 1104-7.

11) Kohler M, Pease PW, Upadhyay V. Megacystis-microcolon-intestinal hypoperistalsis syndrome (MMIHS) in siblings: case report and review of the literature. *Eur J Pediatr Surg*. 2004; 14(5): 362-7.

12) Tokuda Y, Yokoyama S, Tsuji M, et al. Copper deficiency in an infant on prolonged total parenteral nutrition. *JPEN J Parenter Enteral Nutr*. 1986; 10(2): 242-4.

13) White SM, Chamberlain P, Hitchcock R, et al. Megacystis-microcolon-intestinal hypoperistalsis syndrome: the difficulties with antenatal diagnosis. Case report and review of the literature. *Prenat Diagn*. 2000; 20(9): 697-700.

14) Gillis DA, Grantmyre EB. Megacystis-microcolon-intestinal hypoperistalsis syndrome: survival of a male infant. *J Pediatr Surg*. 1985; 20(3): 279-81.

15) 甲斐田章子, 溝手博義, 田中芳明, 他. MMIHS 患児の長期 TPN 管理におけるブロビアックカテーテルの有効性. 日本外科感染症研究. 2003; 15: 119-22.

CQ4-3：慢性特発性偽性腸閉塞（CIIP）の栄養療法として，経腸栄養管理および静脈栄養は有用か？	
推奨：CIIP の栄養療法として，経腸栄養療法および静脈栄養療法を実施することを推奨する	
推奨の強さ	①（強い）：「実施する」または「実施しない」ことを推奨する 2（弱い）：「実施する」または「実施しない」ことを提案する
エビデンス	A（強）      B（中）      C（弱）      ①（非常に弱い）

## 解説

本疾患は新生児期発症のものと年長児で発症するものとあるが，いずれも腸管蠕動不全が長期にわたり継続するため何らかの栄養療法が必須である<sup>1-3)</sup>。そのために本疾患に対する栄養療法は，実施することを推奨することが妥当と判断した。本疾患に関するエビデンスはほとんどが症例報告である点は hypoganglionosis や MMIHS と同様で，エビデンスレベルは弱いと考えられるが，その数はやや多く，総説も報告されている。

静脈栄養が有用とする報告が9論文報告されている<sup>4-12)</sup>。脂肪肝に対する脂肪酸製剤の投与効果，腸閉塞症状の改善効果，皮下埋め込み型カテーテルを用いた cyclic TPN による QOL 向上，などの有用性が示されている。しかし有害事象の症例報告や総説もあり<sup>13-15)</sup>，長期中心静脈栄養による微量元素欠乏症，電解質異常や微量元素欠乏による突然死などが示されている。本疾患は病悩期間が長いこと，長期静脈栄養に関する合併症には特に注意が必要である。

経腸栄養に関しては，症例報告が7編，総説が1編が報告されている<sup>5,9,12,14,16-19)</sup>。半消化態栄養剤の使用，半消化態栄養剤と低残渣食の併用，半消化態栄養剤や消化態栄養剤の使用，半消化態栄養剤使用によるイレウス症状発生頻度の減少，などの有用性が報告されている。また経静脈栄養と経腸栄養の併用の有用性に関する論文が2編報告されていた。一方，経腸栄養を施行することは腸閉塞症状の改善には寄与しないという報告もあった<sup>8)</sup>。経腸栄養の有用性に関しては半消化態栄養剤や消化態栄養剤の使用が有効とする論調が多いが，症状が悪化した場合には使用できないことも多く，どのような経腸栄養が有用かは今後の検討課題である。

## 引用文献

- 1) Antonucci A, Fronzoni L, Cogliandro L, et al. Chronic intestinal pseudo-obstruction. World J Gastroenterol, 2008; 14(19): 2953-61.
- 2) Munoz-Yague MT, Marin JC, Colina F, et al. Chronic primary intestinal pseudo-obstruction from visceral myopathy. Rev Esp Enferm Dig. 2006; 98(4):292-302.
- 3) Iida H, Inamori M, Sekino Y, et al. A review of the reported cases of chronic intestinal pseudo-obstruction in Japan and an investigation of proposed new diagnostic criteria. Clinical Journal of Gastroenterology. 2011; 4(3): 141-6.
- 4) Reif S, Tano M, Oliverio R, et al. Total parenteral nutrition-induced steatosis: reversal by parenteral lipid infusion. JPEN J Parenter Enteral Nutr. 1991; 15(1):102-4.
- 5) Gillis DA, Grantmyre EB: Megacystis-microcolon-intestinal hypoperistalsis syndrome: survival of a male infant. J Pediatr Surg. 1985; 20(3): 279-81.
- 6) 窪田昭男, 奥山宏臣, 高橋剛, 他. 【小児の腸軸捻転症の病態と治療】 腸回転異常症によって発症した CIIPS の1例 CIIPS および MMIHS の異同に関する考察を加えて. 小児外科. 2005; 37(7) : 824-831.
- 7) 矢羽野壮光, 古屋清一, 門脇弘子. CIIP の8歳女児 臨床経過および長期 TPN の問題点. 小児外科. 1983; 15(9) : 1129-33.

- 8) 小沢正幸, 山田亮二, 大浜用克. Chronic Idiopathic Intestinal Pseudo-obstruction Syndrome (CIIPS) の2例. 小児外科. 1983; 15(9): 1139-46.
- 9) 堀内 格, 伊藤 寛, 山下年成, 他. 新生児期に発症した慢性特発性仮性腸閉塞症(CIIPS)の1例. 日本小児外科学会雑誌. 1992; 28(7): 1359-63.
- 10) 橘 真理, 中沢慶彦, 坂本芳也, 他. 慢性特発性偽性腸閉塞症の1症例 続発症と長期管理上の問題点. 消化器科. 1987; 6(4): 421-8.
- 11) 久米基彦, 岩佐正人, 山本 彰, 他. 長期在宅静脈栄養(HPN)により社会復帰した慢性特発性偽性腸閉塞症(CIIPS)の一例. 日本静脈・経腸栄養研究会誌. 1996; 11: 46-9.
- 12) Ament ME, Vargas J: Diagnosis and management of chronic intestinal pseudo-obstruction syndromes in infancy and childhood. Arq Gastroenterol. 1988; 25(3): 157-65.
- 13) 津田圭助, 横山雄一, 耕崎拓大, 他. 長期在宅 IVH 施行中にセレン欠乏症をきたした慢性特発性偽性腸閉塞症の1症例. 消化管の臨床. 1997; 2: 73-7.
- 14) 道浦準, 勝見正治, 河野暢之, 他. 僧帽弁逸脱症候群を伴った慢性特発性偽性腸閉塞症の1例. 日本消化器外科学会雑誌. 1988; 21(4): 1134-7.
- 15) 水田隆三, 崔鳳春, 泉 均. Chronic idiopathic intestinal pseudo-obstruction syndrome (CIIPS) の1剖検例. 小児科臨床. 1983; 36(1): 135-42.
- 16) 足立 靖, 矢花 剛, 郡登茂子, 他. シェーグレン症候群にみられた慢性特発性偽性腸閉塞症の1例. 日本消化器病学会雑誌. 1990; 87(5): 1223-7.
- 17) 浅部浩史, 長崎 彰, 山田耕治, 他. 慢性特発性偽性腸閉塞症の経験と本邦報告例の検討. 小児内科. 1990; 22(3): 443-8.
- 18) 平山とよ子, 神島真人, 得地 茂, 他. 半消化態栄養剤単独摂取に近い内科的治療が奏効した慢性特発性偽性腸閉塞(CIIP)の1例. 栄養-評価と治療. 16(1): 77-82. 1999.
- 19) 松浦篤志, 菊池友允, 大島哲, 他. 横行結腸軸捻転を合併した慢性特発性偽性腸閉塞症の1例. 日本腹部救急医学会雑誌. 1996; 16(7): 1321-4.

5. CQ5 : Isolated hypoganglionosis, MMIHS, CIIP に根治的外科治療は推奨できるか？

CQ5-1 : Isolated hypoganglionosis に対して根治的外科治療(人工肛門造設以外)は推奨できるか？	
推奨 : Isolated hypoganglionosis において, 根治的外科治療を行わないことを提案する。	
推奨の強さ	1 (強い) : 「実施する」または「実施しない」ことを推奨する ② (弱い) : 「実施する」または「実施しない」ことを提案する
エビデンス	A (強)      B (中)      C (弱)      D (非常に弱い)

解説

Isolated hypoganglionosis は, 神経節細胞が腸管壁に存在するにもかかわらず腸管の運動不全をきたすヒルシュスプルング病類縁疾患に属し, 先天的に神経節細胞が小型で神経節叢および神経節細胞の極端な減少を示すものとされる。腸管の部位により程度の差はあるが, 腸管全体に神経節細胞の減少が認められる。治療方針としては, 中心静脈栄養法や経腸栄養法を用いた栄養管理を行いながら, うっ滞性腸炎を予防するため, 減圧目的で適切な部位への腸瘻造設が必要となる<sup>1)</sup>。腸瘻肛門側腸管切除が有効であった症例報告も散見される。腸管の切除および小腸の tapering を行い腸閉塞症状が改善したとの報告がある<sup>2)</sup>。しかし, 腸管全域に蠕動不全を認めるため<sup>2, 3)</sup>, 外科的根治手術は確立されていないのが現状である。

引用文献

- 1) Tuzovic L, Anyane-Yeboah K, Mills A, et al. Megacystis-microcolon-intestinal hypoperistalsis syndrome: case report and review of prenatal ultrasonographic findings. *Fetal Diagn Ther.* 2014; 36(1): 74-80.
- 2) Dingemann J, Puri P. Isolated hypoganglionosis: systematic review of a rare intestinal innervation defect. *Pediatr Surg Int.* 2010; 26(11): 1111-5.
- 3) Puri P, Fujimoto T. Diagnosis of allied functional bowel disorders using monoclonal antibodies and electronmicroscopy. *J Pediatr Surg.* 1988; 23(6): 546-54.

CQ5-2：巨大膀胱短小結腸腸管蠕動不全症（MMIHS）にストーマ造設術以外の外科治療は有用か？

推奨：MMIHSにおいて、拡張腸管の切除はイレウス症状を改善しないので行わないことを提案する。

推奨の強さ

- 1（強い）：「実施する」または「実施しない」ことを推奨する  
②（弱い）：「実施する」または「実施しない」ことを提案する

エビデンス

A（強）      B（中）      C（弱）      ④（非常に弱い）

### 解説

症例報告4編が該当した。症状の改善をみたという報告はなかった。Martin式空腸側側吻合術で改善を認めなかったため小腸切除と右半結腸切除を追加したが症状の改善に至らなかった<sup>1)</sup>。また拡張部腸管切除で腹部膨満、イレウスの改善を認めず、根治手術の有効性は見出せなかった<sup>2)</sup>。

### 引用文献

1) Hirakawa H, Ueno S, Matuda H, et al. Effect of the herbal medicine dai-kenchu-to on gastrointestinal motility in patients with megacystis-microcolon-intestinal hypoperistalsis syndrome (MMIHS) and chronic idiopathic intestinal pseudo-obstruction (CIIP): report of two cases. Tokai J Exp Clin Med. 2009; 34(1): 28-33.

2) Patel R, Carty H. Megacystis-microcolon-intestinal hypoperistalsis syndrome: a rare cause of intestinal obstruction in the newborn. Br J Radiol. 1980; 53(627): 249-52.

CQ5-3：慢性特発性偽性腸閉塞（CIIP）にストーマ造設術以外の外科治療は有用か？

推奨：CIIPにおいて，antegrade continence enema と逆行性浣腸の併用は排便を改善するので行うことを提案する。

十二指腸の拡張例での十二指腸空腸吻合は腸管の通過を改善し症状をある程度改善させるので行うことを提案する。

腸管切除は腸閉塞症状を改善しないので行わないことを提案する。

推奨の強さ	1（強い）：「実施する」または「実施しない」ことを推奨する ②（弱い）：「実施する」または「実施しない」ことを提案する
エビデンス	A（強）      B（中）      C（弱）      ①（非常に弱い）

### 解説

症例報告6編が該当した。

益のアウトカムについて

Antegrade continence enema では排便は著しく改善したものの腹部膨満の改善は軽度であった<sup>1)</sup>。十二指腸の拡張があった症例で十二指腸空腸吻合を行い，著明に拡張した腸管の通過を改善して，症状をある程度改善させた<sup>2)</sup>。回盲部切除では造影検査での結腸までの造影剤の到達時間が短縮された<sup>3)</sup>。

害のアウトカムについて

回盲部切除<sup>4)</sup>，結腸切除<sup>5)</sup>では腸閉塞症状に改善がみられなかった。手術関連死に至った報告<sup>6)</sup>からCIPOにおいて根治手術を試みることは有害である可能性がある。

### 引用文献

- 1) 窪田昭男，川原央好，長谷川利路，他．慢性便秘症の外科的治療．小児外科．2008；40(2)：226-34.
- 2) 天野芳郎，中畑竜俊，赤羽太郎．Chronic idiopathic intestinal pseudoobstruction (CIIP)の兄弟例．小児科診療．1985；48(5)：937-41.
- 3) 仁科雅良，木戸訓一，藤井千穂，他．慢性特発性偽性腸閉塞症(CIIP)の手術経験．腹部救急診療の進歩．1987；7(3)：635-9.
- 4) 野沢博正，堀隆，久保幸一郎．慢性便秘を呈した年長児CIIPの1例 診断の問題点．小児外科．1983；15(9)：1135-8.
- 5) 小沢正幸，山田亮二，大浜用克．Chronic Idiopathic Intestinal Pseudo-obstruction Syndrome(CIIPS)の2例．小児外科．1983；15(9)：1139-46.
- 6) Dalgic B, Sari S, Dogan I, et al. Chronic intestinal pseudoobstruction: report of four pediatric patients. Turk J Gastroenterol. 2005；16(2)：93-7.



## 6. CQ6 : Isolated hypoganglionosis, MMIHS, CIIP に小腸移植は推奨できるか？

CQ6-1: Isolated hypoganglionosis に対して小腸移植は有用か？				
推奨：Isolated hypoganglionosis に対する小腸移植は自己腸管の最大限の利用，腸管リハビリテーションによっても静脈栄養からの離脱が困難で，中心静脈アクセスの欠乏が進行している症例や敗血症を繰り返し起こしているような症例，肝障害の進行例などに有用である可能性があるので行うことを提案する。				
推奨の強さ	①（強い）：「実施する」または「実施しない」ことを推奨する ②（弱い）：「実施する」または「実施しない」ことを提案する			
エビデンス	A（強）	B（中）	C（弱）	D（非常に弱い）

### 解説

小腸移植手術は国際小腸移植登録によると全世界で2011年までに2,600例以上が行われ，そのなかには原疾患に運動機能障害を有する症例が成人の15%，小児の19%含まれていた。わが国の小腸移植は1996年に第1例が施行され，2014年までに23例に26回の移植が行われている。術後1年，5年，10年の患者生存率とグラフト生着率はそれぞれ87%，68%，58%と80%，59%，44%であり短期成績は比較的良好であるが，長期予後はいまだ不良である<sup>1)</sup>。

Hypoganglionosis に対する小腸移植としての論文報告は，全世界共通の診断基準がないことから海外からの報告は見当たらず，論文化されているものとしては東北大学における1症例のみである<sup>2) 3)</sup>。過去に10回の腹部手術歴のある14歳の男児で，繰り返す腸炎から続発した多発性小腸狭窄や腹痛による経口摂取困難と中心静脈アクセスの欠乏が進行している状況であったが，移植後経口摂取可能となり静脈栄養から離脱して退院したと報告されている<sup>4) 5)</sup>。

これまでに小腸移植を行った施設は京都大学，大阪大学，東北大学，慶應義塾大学，九州大学の5施設である。国内の小腸移植症例登録報告および移植施設との確認により，2016年1月時点でのわが国におけるHypoganglionosis に対する小腸移植症例の概要を表6にまとめた。これまで8例に9回（生体ドナー6回，脳死ドナー3回）の小腸移植が施行され，患者生存は7/8(88%)，グラフト生着は5/9(56%)であった。グラフト生着の5例のうち，静脈栄養からの離脱は，まったく輸液を必要としない完全離脱が3/5(60%)，一時的もしくは常時輸液を必要とする症例が2/5(40%)であった。またストーマの状態は，完全閉鎖が1/5(20%)，Bishop-Koop や Santulli などの部分閉鎖が2/5(40%)，開放が2/5(40%)であった。

Hypoganglionosis に対する小腸移植は，中心静脈アクセス欠乏や繰り返す敗血症などにより管理が困難である症例に施行されてきた経緯があり，移植を受けた個々の患者にとっては経口摂取が可能となる，静脈栄養への依存度が減るなど，移植の恩恵を授かった症例もいる一方，急性拒絶，慢性拒絶からグラフト摘出になる症例も多く，グラフト生着率が56%に止まっていることを考慮すると小腸移植の適応は慎重に判断すべきで，Hypoganglionosis に対する外科治療としては自己腸管による管理を成り立たせることがまずは優先される。

### 引用文献

- 1) 上野豪久，松浦俊治，福澤正洋，他．本邦小腸移植症例登録報告．移植．2015；50：191-5.
- 2) Ishii T, Wada M, Nishi K, et al. Living-related intestinal transplantation for a patient with hypoganglionosis. *Pediatr Transplant*. 2006；10(2)：244-7.
- 3) Ishii T, Wada M, Nishi K, et al. Two cases of living-related intestinal transplantation. *Transplant Proc*. 2006；38(6)：1687-8.
- 4) Wada M, Ishii T, Kato T, et al. Living-related small bowel transplantation: two cases experiences.

表 6 わが国における Hypoganglionosis に対する小腸移植例

表 本邦におけるhypoganglionosisに対する小腸移植症例

症例	移植年	施設	年齢	性別	移植適応	生体/拒死	患者生存	グラフト生存	FN	ストマ
1	2003	東北大学	14	男	繰り返す缺血症	生体	生存	生存	完全離脱	部分開腹
2	2006	慶應義塾大学	14	男	FN依存、中心静脈アクセス欠乏	生体	生存	生存	完全離脱	完全開腹
3	2007	慶應義塾大学	11	男	FN依存、中心静脈アクセス欠乏	生体	生存	生存	部分離脱	部分開腹
4	2007	東北大学	26	女	繰り返す缺血症、中心静脈アクセス欠乏	生体	生存	摘出(ACR)	依存	部分開腹
4'	2007	東北大学	27	女	グラフト機能不全(ACR)	拒死	生存	摘出(CR)	依存	グラフト摘出後(摘出前は部分開腹)
5	2011	慶應義塾大学	15	男	FN依存、中心静脈アクセス欠乏	生体	生存	摘出(CR)	依存	グラフト摘出後(摘出前は開腹)
6	2011	京都大学	10	女	肝障害、栄養障害、CREST	拒死	死亡	患者死亡	依存	開腹
7	2013	東北大学	20	男		拒死	生存	生存	完全離脱	開腹
8	2014	慶應義塾大学	10	男	繰り返す缺血症、中心静脈アクセス欠乏	生体	生存	生存	部分離脱	開腹

症例4'は4と同一症例の再移植

CQ6-2：巨大膀胱短小結腸腸管蠕動不全症（MMIHS）に対して小腸移植は有用か？	
<p>推奨：MMIHS に対して，肝不全，腎不全を合併していない症例には小腸単独移植が有用である可能性があるので行うことを提案する。</p> <p>肝不全，腎不全を合併した症例には多内臓移植が有用である可能性があるので行うことを提案する。</p>	
推奨の強さ	<p>1（強い）：「実施する」または「実施しない」ことを推奨する</p> <p>②（弱い）：「実施する」または「実施しない」ことを提案する</p>
エビデンス	A（強）      B（中）      C（弱）      ①（非常に弱い）

## 解説

MMIHS は機能的腸閉塞症のなかでも最重症型として知られており，多くの症例で生後早期から症状が発現し，予後不良である<sup>1)</sup>。死亡原因は敗血症，栄養障害，肝不全，腎不全，多臓器不全などで，特定の治療法がない<sup>2, 3)</sup>。

MMIHS に対する小腸移植は，わが国ではまだ施行された症例はない（2016 年 1 月時点）。臓器移植に関する論文は海外からの報告のみで，その多くが移植施行時に肝不全，腎不全を伴っていることから，報告されているほとんどの症例は胃，小腸，結腸，肝臓，膵臓，腎臓などを含んだ多内臓移植である<sup>1, 2, 4~6)</sup>。移植施行時に肝不全，腎不全を伴っていなかった 8 歳女児に対して小腸単独移植を施行し，経口摂取可能となった症例の報告<sup>7)</sup>や，1 歳の女児に対して，母親をドナーとする生体肝小腸同時移植の成功例<sup>8)</sup>なども報告されている。術後の胃運動の障害を考慮して多内臓移植では胃を同時に移植する症例が多いが，小腸単独移植，生体肝小腸同時移植の症例では，どちらも術後に胃排出能の改善を認めており，必ずしも胃を同時移植する必要がないことが示唆される。

小腸移植術後の生存率，生着率が長期で不良ではあるものの，MMIHS の予後がきわめて不良であることや多内臓移植が海外では多く施行されてきたこと，わが国において肝小腸同時移植が現実的に困難であることなどを考慮すると，現在のわが国における MMIHS に対する小腸移植の位置づけとしては，肝不全を合併していない時期の小腸単独移植が有用であると考えられる。

## 引用文献

- 1) Loinaz C, Rodríguez MM, Kato T, et al. Intestinal and multivisceral transplantation in children with severe gastrointestinal dysmotility. *J Pediatr Surg.* 2005; 40(10): 1598-604.
- 2) Gosemann JH, Puri P. Megacystis microcolon intestinal hypoperistalsis syndrome: systematic review of outcome. *Pediatr Surg Int.* 2011; 27(10): 1041-6.
- 3) Puri P, Shinkai M. Megacystis microcolon intestinal hypoperistalsis syndrome. *Semin Pediatr Surg.* 2005; 14(1): 58-63.
- 4) Masetti M, Rodriguez MM, Thompson JF, et al. Multivisceral transplantation for megacystis microcolon intestinal hypoperistalsis syndrome. *Transplantation.* 1999; 68(2): 228-32.
- 5) Nathan JD, Rudolph JA, Kocoshis SA, et al. Isolated liver and multivisceral transplantation for total parenteral nutrition-related end-stage liver disease. *J Pediatr Surg.* 2007; 42(1): 143-7.
- 6) Pohl J, Chandra R, Corpuz G, et al. Hypertriglyceridemia and megacystis-microcolon-intestinal hypoperistalsis syndrome. *J Pediatr Gastroenterol Nutr.* 2008; 47(4): 507-13.
- 7) Huang CM, Tseng SH, Weng CC, et al. Isolated intestinal transplantation for megacystis microcolon intestinal hypoperistalsis syndrome: case report. *Pediatr Transplant.* 2013; 17(1): E4-8.

8)Raofi V, Beatty E, Testa G, et al. Combined living-related segmental liver and bowel transplantation for megacystis-microcolon-intestinal hypoperistalsis syndrome. J Pediatr Surg. 2008; 43(2): e9-e11.

CQ6-3:慢性特発性偽性腸閉塞 (CIIP) に対して小腸移植は有用か？

推奨：CIIP に対する小腸移植は、それまで行われてきた経静脈栄養，経腸栄養，消化管減圧などの治療によっても耐えがたい症状が残る症例や中心静脈アクセスの欠乏が進行している症例，敗血症を繰り返し起こしているような症例などに有用となる可能性があるので行うことを提案する。その際，胃排出能障害に対応した術式を取る必要がある。

推奨の強さ	1 (強い)：「実施する」または「実施しない」ことを推奨する ② (弱い)：「 <b>実施する</b> 」または「実施しない」ことを提案する
エビデンス	A (強)      B (中)      C (弱)      D (非常に弱い)

解説

CIIP は原因不明の機能的腸閉塞症であり，治療は薬物療法，静脈経腸栄養などの保存的治療から開始され，病状の進行とともにチューブや腸瘻による減圧などの侵襲的な治療に移行する。このような治療によっても耐えがたい苦痛を伴うような症例や中心静脈アクセスの欠乏，繰り返す敗血症などを合併した場合に，最終的な手段として小腸移植が行われることがある。

本疾患の特徴として胃排出能にも障害があることが多いため，これまで海外では胃を含んだ多内臓移植が一般的には行われている<sup>1, 2)</sup>。イタリア ボローニャ大学のグループは胃排出能障害のある CIP0 に対して 11 例の移植手術を施行したうち，多内臓移植は 2 例のみで，残りの 9 例には胃部分切除に胃グラフト吻合，十二指腸グラフト吻合を加えた単独小腸移植を施行した<sup>3)</sup>。生存例 7 例のうち 6 例 (86%) は経口摂取が可能となり 5 例 (71%) で胃排出能が正常であったと評価している。

わが国ではこれまでに 3 例の CIIP に対する小腸移植が施行されているが，うち 2 例には胃グラフト吻合に十二指腸グラフト吻合もしくは空腸グラフト吻合を加えた形の口側で 2 カ所の吻合がなされている。しかしいずれも経口摂取の確立に難渋した。生存例も 3 例のうち 1 例のみとなっている。

CIIP は原因不明かつ有効な治療法の確立されていない難治性疾患であり重症例には小腸移植が唯一の治療法となりうるが，移植後も経口摂取確立は容易ではない。わが国における CIIP に対する小腸移植の位置づけとしては多内臓移植が現実的ではないため，それぞれの症例の胃排出能に合わせた吻合方法を考慮したうえで小腸単独移植を慎重に検討する必要があると思われる。

引用文献

1) Loinaz C, Mittal N, Kato T, et al. Multivisceral transplantation for pediatric intestinal pseudo-obstruction: single center's experience of 16 cases. *Transplant Proc.* 2004; 36(2): 312-3.  
 2) Sigurdsson L, Reyes J, Kocoshis SA, et al. Intestinal transplantation in children with chronic intestinal pseudo-obstruction. *Gut.* 1999; 45(4): 570-4.  
 3) Lauro A, Zanfi C, Pellegrini S, et al. Isolated intestinal transplant for chronic intestinal pseudo-obstruction in adults: long-term outcome. *Transplant Proc.* 2013; 45(9): 3351-5.

## 7. CQ7 : Isolated hypoganglionosis, MMIHS, CIIP の予後は？

CQ7-1 : Isolated hypoganglionosis の予後は？

推奨 : Isolated hypoganglionosis は、適切な治療により長期生存率が期待できる。長期に栄養療法、腸瘻管理などが必要なことが多い。

エビデンス	A (強)	B (中)	C (弱)	D (非常に弱い)
-------	-------	-------	-------	-----------

### 解説

システマティックレビュー<sup>1)</sup>論文<sup>1)</sup>によると生存率は、集学的治療により 1977 年の 12.6%から 2011 年には 55.6%にまで改善した。したがって本疾患は、適切に治療を受けることができれば長期生存が期待できる。このような症例のなかに、経口摂取だけでコントロール可能となった症例、正常の発育や軽度の成長障害に止まった症例、就学が可能となった症例の報告がある。しかし、多くは、長期に栄養管理、腸瘻管理が必要である。

### 引用文献

1) Friedmacher F, Puri P. Classification and diagnostic criteria of variants of Hirschsprung's disease. *Pediatr Surg Int.* 2013; 29(9): 855-72.

CQ7-2 : MMIHS の予後は？

推奨：MMIHS の生命は正常児と比較して予後不良であるが、適切な治療により長期生存が期待できる。多くは、栄養管理や腸瘻管理が必要で機能的予後は正常児と比較して不良である。

エビデンス	A (強)	B (中)	C (弱)	D (非常に弱い)
-------	-------	-------	-------	-----------

### 解説

わが国における横断的研究では、19 例中 10 例の生存、9 例が死亡しており、5 年生存率 62.8%、10 年生存率 56.5%であった。主たる死亡原因は、肝障害、敗血症であった。2 個のシステマティックレビューでは、MMIHS 218 例における生存例は 43 例<sup>1)</sup>、182 例における生存例は 23 例<sup>2)</sup>と報告されており生命予後不良の重篤な疾患である。症例報告、症例集積研究でも予後不良例の報告が多く、死亡年齢は生直後～15 歳で、約 8 割が乳児期（生後 1 年未満）の死亡である。

症例報告では、1 歳 10 カ月で自排便、自排尿が可能である MMIHS 患児<sup>3)</sup>と、2 歳 6 カ月で普通食摂取可能な MMIHS 患児<sup>4)</sup>の報告もある。身体発育、精神発育についても遅滞<sup>5)</sup>や正常<sup>3)</sup>であったとの報告がある。在宅静脈栄養管理を行いながら就学した 2 症例の報告<sup>5, 6)</sup>もある。

### 引用文献

- 1) Gosemann JH, Puri P. Megacystis microcolon intestinal hypoperistalsis syndrome: systematic review of outcome. *Pediatr Surg Int.* 2011; 27(10): 1041-6.
- 2) Puri P, Shinkai M. Megacystis microcolon intestinal hypoperistalsis syndrome. *Semin Pediatr Surg.* 2005; 14(1): 58-63.
- 3) 清水裕史, 伊勢一哉, 山下方俊, 他. 外科治療が奏功した megacystis microcolon intestinal hypoperistalsis syndrome の 1 例. *日本小児外科学会雑誌.* 2013; 49(6): 1117-21.
- 4) 久保雅子, 三本松徹. 胎児膀胱穿刺を受けた Megacystis Microcolon Intestinal Hypoperistalsis Syndrome (不全型) の 1 生存例. *小児外科.* 1997; 29(10): 1351-6.
- 5) Hirato J, Nakazato Y, Koyama H, et al. Encephalopathy in megacystis-microcolon-intestinal hypoperistalsis syndrome patients on long-term total parenteral nutrition possibly due to selenium deficiency. *Acta Neuropathol.* 2003; 106(9):234-42.
- 6) 大浜用克, 武 浩志, 山本 弘, 他. ヒルシユスプルング病類縁疾患 Chronic Idiopathic Intestinal Pseudoobstruction Syndrome (CIIPS) の臨床経過 外科的合併症と超長期中心静脈栄養. *小児外科.* 1996; 28(9):1073-8.

CQ7-3 : CIIP の予後は？

推奨：小児期発症 CIIP の生命予後は悪くはないが，長期に栄養管理，腸瘻管理を必要とすることが多く機能的予後は不良である。

エビデンス

A (強)

B (中)

Ⓒ (弱)

D (非常に弱い)

## 解説

わが国の小児 CIP0 62 例中，腸炎または敗血症で死亡したのは 4.8% (62 例中 3 例) のみであり，小児 CIP0 の生命予後は比較的良好であるといえる。ただし長期にわたる中心静脈栄養管理が生命維持に必要であり，QOL の制限を伴う。

1～21 歳までの 45 例のアンケート調査で，38%で静脈栄養依存，17%でチューブ栄養，4%で静脈栄養依存に加えチューブ栄養の併用であった。他の症例集積や症例報告でも，静脈栄養に依存している症例の報告が多く，正常者より機能的予後が不良であった

身体発育については，2 歳で正常<sup>1)</sup>，8 歳で正常<sup>2)</sup>であったとの 2 報告がある。

就学・就労については，4 例中 3 例で健常者と同等であった報告<sup>3)</sup>，3 例中 2 例で就学は健常者と同等であったが 1 例は障害学級に属したとの報告<sup>4)</sup>がある。

## 引用文献

- 1) 田附裕子, 和佐勝史, 福澤正洋. 【Hirschsprung 病類縁疾患を学ぶ】腸瘻栄養を併用した TPN 管理中の MMIHS. 小児外科. 2006; 38(6):715-9.
- 2) 矢羽野壮光, 古屋清一, 門脇弘子. CIIP の 8 歳女児 臨床経過および長期 TPN の問題点. 小児外科. 1983; 15(9):1129-33.
- 3) 照井慶太, 吉田英生. 【在宅静脈経腸栄養 今日の進歩】(Part-7) 短腸症候群に対する在宅栄養管理 長期間の中心静脈栄養管理を要した腸管不全症例. 臨床栄養. 2013; 別冊 (JCN セレクト 8 在宅静脈経腸栄養 今日の進歩): 204-8.
- 4) 大津一弘, 古田靖彦, 鬼武美幸. 【Hirschsprung 病類縁疾患を学ぶ】治療に難渋している Hirschsprung 病類縁疾患 3 例の治療経験. 小児外科. 2006; 38(6): 729-36.



## VII. 公開後の取り組み

### 1. 公開後の組織体制

組織名称	公開後の対応
ガイドライン統括委員会	<p>本ガイドライン統括委員会の代表は九州大学大学院医学研究院小児外科学分野とする。本ガイドラインの改訂を公開から5年後に予定し、改訂グループの組織体制構築に関しては、九州大学大学院医学研究院小児外科学分野が中心となり、新たにガイドライン改訂グループを組織する。</p> <p>推奨文を大幅に変更する必要があると委員会が判断した場合には、ガイドライン作成グループを招集し、協議の後に、本ガイドラインの使用の一時中止もしくは改訂をウェブサイトで勧告し、全面改訂を実施する予定である。ガイドライン失効に関する協議は、ガイドライン作成事務局、ガイドライン作成グループとともに協議する。</p>
ガイドライン作成グループ	<p>研究協力施設のホームページにて本ガイドラインを公表する。改訂の必要性が生じた際には統括委員会に報告し、協議をおこなう。また、5年後の改訂の際には委員会の招集に応じ、ガイドライン改訂グループを組織する際に協力する</p>
SRチーム	<p>本ガイドラインの策定とともに一旦解散する。しかし、将来的な本ガイドラインの改訂の際には、可能な限り新たな改訂グループに協力し、ガイドライン作成経験に基づく助言をおこなう</p>

### 2. 導入

要約版の作成	<p>詳細版は研究報告書に掲載し、主だった施設に配布する。実用版は日常診療で活用されるよう書籍として刊行する。</p>
多様な情報媒体の活用	<p>実用版を無料公開予定(日本小児外科学会ホームページ、日本栄養消化器肝臓学会ホームページ、Minds ホームページ、本ガイドライン事務局ホームページ、研究協力施設ホームページ)。更に新聞・雑誌・インターネットなどのメディア媒体を活用して社会認識の向上に努める。</p>
診療ガイドライン活用の促進 要因と阻害要因	<p>(促進要因)社会認識の向上、家族会の設立、社会保障制度の確立、症例の集約化 (阻害要因)慣習的医療行為</p>

### 3. 有効性評価

評価方法	具体的方針
後方視的研究	<p>ガイドライン公開以降症例を対象とした本疾患の短期予後・長期予後に関する全国調査を行い、Historical control を用いて予後を再検討する。</p>
前方視的研究	<p>ガイドラインに基づく治療の標準化の実施と有効性を評価する多施設共同施設による前方視的研究を行う。</p>

#### 4. 改訂

項目	方針
実施時期	5年後(2021年)を目途とする。
実施方法	ガイドライン統括委員会がガイドライン改訂グループを組織する。但し、関連医学会もしくは厚生労働省難治性疾患克服事業からの資金援助が得られない場合には再検討が必要である。
実施体制	本ガイドラインのガイドライン統括委員会、ガイドライン作成グループが協力してガイドライン改訂グループを再編成する。